

**GAUTHIER**  
Robert

**MORIN**  
André



**ANATOMIE ARTISTIQUE**

Préface

**Alain Fournet-Fayard**

avec la collaboration

**Serge Tziganov**

**Luc Villebrun**

**Dissections - Vanités - Danses Macabres - Écorchés - Portraits - Nues**



## DEUXIÈME ÉDITION

Suite à son succès, la première édition étant épuisée, nous tenons à remercier et honorer les collectionneurs privés, les galeries, les artistes et les modèles qui nous ont apportés leurs aides et leurs soutiens, sans oublier les personnes qui ont légué leur corps à la science.

Cette deuxième édition que nous ne souhaitons pas être la seconde est divisée ainsi:

L'ostéologie anatomique et les vanités

La myologie anatomique et les écorchés

Les portraits et nues

Basé sur les démonstrations de Serge TZIGANOV, l'iconographie est privilégiée par rapport au texte. Les préparations anatomiques du Professeur André MORIN sont illustrés par les dessins numériques de Luc VILLEBRUN.

Ces dessins numériques permettent de visualiser les lignes de formes et les volumes.

Sans notions anatomiques, il est toujours possible de réaliser de "belles taches", des assemblages de papiers collés, de sculptures en métal ...

L'anatomie est omniprésente et apparaît dans les chapitres de vanités, danses macabres et écorchés et surtout sans être nommée énoncée dans les portraits, nues, personnages ainsi que dans les dessins d'animaux.

Notre but est d'apporter des compléments de connaissances, mais surtout de réunir ce qui est d'essence universitaire avec l'apport de la pratique quotidienne,

Nos gestes techniques reposent sur la précision et l'amélioration de notre connaissance artistique.

PREFACE  
**Alain FOURNET-FAYARD**

Les études d'anatomie de Léonard de Vinci ne relevaient pas seulement de ce que nous appelons aujourd'hui les « sciences fondamentales » mais plutôt des « sciences appliquées », car pour lui il était impossible de bien rendre une expression si on ne tenait pas compte des os et des muscles du visage qui entraient en action. Anatomie et Esthétique était intimement liées.

Avant même de savoir avec précision ce qu'il y avait sous la peau, fallait-il avoir une bonne connaissance du corps humain. Or, jusqu'au début du XX<sup>e</sup> siècle, les peintres ne travaillaient pas tous sur un même pied d'égalité. Il était interdit aux femmes peintres de dessiner d'après nature des modèles vivants, c'est-à-dire *nus*. On estimait que c'était contraire à la décence de leur sexe. Les femmes étaient privées de connaissances anatomiques et devaient donc peindre d'après des tableaux ou des modelages antiques !

D'où cette remarque de DIDEROT à propos d'un tableau de réception à l'Académie Royale en 1767, exécuté par madame THERBUSCH, *Jupiter métamorphosé en Pan*. Certes, DIDEROT reconnaît que ce tableau *n'est pourtant pas sans mérite pour une femme*. Mais il ajoute : *Les jambes sont de chairs, mais de chairs si molles et si flasques qu'à la place de Jupiter j'aurais regretté les frais de la métamorphose*.

Je ne suis pas, comme le professeur André MORIN ou le docteur Robert GAUTHIER un spécialiste de l'anatomie humaine mais je peux évoquer la façon dont un peintre du passé et qui plus est un peintre femme associait l'anatomie à l'esthétique.

En 1835, alors qu'elle est âgée de 80 ans, Louise-Élisabeth VIGÉE-LEBRUN fait paraître, à Paris, les trois tomes de ses *Souvenirs*. Son œuvre peinte comporte surtout des portraits. Aussi, tout à la fin du troisième volume elle a placé une *Note* dédiée à sa nièce, madame LEFRANC, qui était peintre et qui avait adopté *le genre du portrait*<sup>1</sup>. Il s'agit de conseils *qui peuvent être utiles aux femmes qui se destinent à peindre le portrait*.

**La tête.**

Il faut: étaler d'abord, les *masses de vigueur*, puis les *demi-teintes*, et enfin les *clairs*. Les lumières doivent être *empâtées* et il faut toujours les rendre *dorées*. Les transitions, entre les lumières, seront d'un *ton mixte*, tels que les violâtre, verdâtre ou bleuâtre. Madame VIGÉE-LEBRUN propose, à titre d'exemple, de se référer aux portraits de VAN DYCK : *sa lumière indique fortement les os et ses parties musculuses qui cèdent aux premières*

Dès sa quatorzième année, la jeune VIGÉE visite avec sa mère les grandes collections des particuliers et notamment celle du Régent au Palais Royal. *Je copiais quelques tableaux de RUBENS, quelques têtes de REMBRANT, de WANDIK*. Et elle ajoute : *Je dois à ce travail l'étude si importante de la*

---

<sup>1</sup> Toutes les citations sont extraites du tome III des *Souvenirs*, de Louise-Élisabeth VIGÉE-LEBRUN, publiés par la Librairie de H. Fournier, à Paris, en 1837, p. 355 à 362



dégradation des lumières sur les parties saillantes d'une tête<sup>2</sup>. Les joues doivent tenir de la pêche dans les parties fuyantes et de la rose dorée dans les saillantes. Les lumières doivent toujours être présentes sur l'os du front, à celui de la joue autour du nez, au haut de la lèvre supérieure et au coins de la lèvre inférieure.

### **Les cheveux.**

Le bord de la chevelure *participe du ton du fond, ce qui aide à faire tourner les parties fuyantes de la tête*. On ne peindra que les *clairs des cheveux* que sur la tête. Les boucles ne recevront la lumière qu'au milieu.

### **Les oreilles.**

Il convient de leur accorder une attention toute particulière car l'oreille *attache le col à la tête*. Madame VIGÉE-LEBRUN, se rappelant, la reine Marie-Antoinette et ses suivantes autrichiennes, remarque que *la nation allemande et surtout autrichienne les ont attachées plus haut qu'elles ne devraient l'être dans la proportion exacte*. Une bonne observation du cartilage est importante et la couleur des formes de l'oreille est *chaude et transparente*. Le trou est *toujours vigoureux*. L'ombre de l'oreille portée sur le cou doit être *très chaude*.

### **Le cou.**

Il en va de même pour le cou. Les Allemands et les Autrichiens ont le cou *large et gros* et il *prend très haut derrière l'oreille*. D'une façon générale le ton du cou doit être *très fin* et doit être en harmonie avec le visage qui doit, lui, garder son ton *sanguin*.

### **Le front.**

*Il donne en partie le caractère de la physionomie*. Il faut donc bien observer son aspect. Si l'os est en saillie carrée, la lumière *s'indique fortement sur la saillie*. Elle apparaîtra immédiatement au-dessous des cheveux, puis s'estompera et réapparaîtra au-dessus des sourcils.

### **L'œil.**

Petites ou grandes, les prunelles doivent être rondes. Elles doivent rester *vraies et transparentes*. En conséquence il ne faut pas les empâter. *Le haut du cercle de la prunelle est toujours intercepté par la paupière supérieure*. La prunelle ne se voit entièrement que dans l'expression de la colère. Le blanc de l'œil doit être pur et les tons *gris ou sale* seront évités. L'orbite est *plus ou moins vigoureux selon sa forme*. Pour les sourcils, la recommandation est que *l'on doit sentir la chair dessous les petites échappées des poils qui doivent être faits finement et avec légèreté*.

### **Le masque.**

Le bas du visage, notamment la mâchoire *doit se décrire d'un ton coloré et fin par de légères demi-teintes pour obtenir la saillie qu'elle doit avoir sur le col*. Pour les femmes le bas de la mâchoire se déclinera dans des tons chauds. Pour les hommes ce ne sera pas forcément nécessaire à cause de la barbe *qui abasourdit les tons naturellement chauds de la chair*.

### **La gorge.**

Elle doit bien prendre la lumière. Et madame VIGÉE-LEBRUN précise que cette lumière doit aller *jusqu'au bouton qui se colore peu à peu jusqu'à l'extrémité*. Quant à l'ombre qui marque la séparation

---

<sup>2</sup> Souvenirs, Tome I, p. 19

des seins, elle doit être *chaude et transparente*. La gorge doit être davantage colorée *vers le milieu de l'attachement des clavicules*. Toutes les parties osseuses – *coude, rotule, talon, extrémité du doigt* – doivent toujours être *les plus fortes en couleur*.

*Os du nez, du front, cartilage, blanc de l'œil, prunelle, orbite, clavicule, rotule* tous ces mots évoquent bien plus les parties du corps que leurs représentations. Tout cela et plus encore - si l'on songe aux préparations du professeur André MORIN et aux tableaux de Robert GAUTHIER - est présent dans ce livre consacré au mariage de l'anatomie et de l'esthétique.

Il restait un dernier élément à suggérer. Et c'est sans doute ce qui est le plus difficile à représenter dans un portrait. C'est aussi ce qui est le plus difficile à définir : l'âme. Car le portrait à ceci de paradoxal qu'il rend compte d'abord de la vérité d'un personnage à un moment donné et il joue alors le rôle d'un « instantané », mais ensuite d'une vérité correspondant à l'essence du personnage. L'anecdote de Lucien GUITRY, est en ce sens bien éclairante . Un jour, le père de Sacha rendit visite à Rodin et lui demanda de faire son portrait en buste. Il s'entendit répondre : « Non. Pas encore. Vous ne vous ressemblez pas ! » C'est précisément ce « moment » que le peintre doit saisir.

Nul doute que les modèles dont les peintres Serge TZIGANOV et Robert GAUTHIER ont fait le portrait présenté dans ce livre seront reconnus par leurs contemporains, mais aussi qu'ils ont été saisis dans ce qui est le plus intérieur de leur personnalité : leur âme.

Alain **FOURNET-FAYARD**

Conférencier

Ancien Directeur de l'Université Pour Tous

Université Jean Monnet - Saint-Étienne

# 1 GÉNÉRALITÉS .

## 1.1 INTRODUCTION

Le travail anatomique a été fait essentiellement à Saint-Étienne dans la Loire à la faculté de médecine, à l'école de dessin académique et l'école de dessin numérique.

A Draguignan dans l'atelier de la galerie les Mimosas, de nombreux tableaux ont été réalisés et sont exposés..

Tout a commencé par l'ombre. Ces ombres du monde de la caverne sont le symbole de l'humanité. Depuis PLATON, l'homme recherche la lumière reflet de l'Être. Le peintre un régénérateur du regard MALRAUX est celui qui voit dans un monde d'aveugle. Selon PLINE l'ancien, Dibutade dessine l'ombre de son amant sur le mur.

L'art porte tel Sisyphe la gloire originaire du platonisme, gloire à laquelle nous dédions cet ouvrage

La glaciation de l'Esprit par le monothéisme triomphant ne put éradiquer le rôle de l'ombre.

Par sa lecture ésotérique de la Bible, au chapitre de Jean, la lumière est apparue dans les ténèbres et les ténèbres ne l'ont pas reçue.

Lucifer « Ex tenebris resplendet », « Porteur de lumière » est maître du royaume des ombres. L'ombre met en relief la forme éclairée : la face divine

Dans un évangile apocryphe, Véronique jeune juive offre son voile au Christ à sa sixième station du calvaire. Sur celui-ci s'imprime « la sainte face »

Le portrait devient légitime. L'image de l'Homme est divine. Luc saint patron des peintres peut peindre la sainte famille. La nudité devient l'image de la création

Dans cet ouvrage de régénérateur du regard que nous dédions à PLATON avec nos nombreux plâtres de SOCRATE, nous aborderons:

Le corps esthétique anatomique avec la beauté du diable

Le corps anatomique esthétique avec la recherche de Dieu dans les entrailles

Les paysages de toute éternité modifié par la création humaine.

En n'oubliant pas que même au XXI<sup>e</sup> siècle si on peut tout peindre, on ne peut montrer « tout à tous »

Quand on parle d'anatomie artistique, il est bon de se rappeler l'avis :

- d'un artiste CEZANNE qui écrivait : « Ils feraient mieux de faire de l'ANATOMIE... si nous voulons composer, dresser, un bonhomme debout, sans modèle »

- d'un anatomiste : GERDY « L'ANATOMIE venant au secours des yeux donne de la transparence à la peau et montre à l'intelligence de l'ARTISTE les formes de la surface du corps ».

Le squelette donne l'aspect global de l'individu, homme ou femme, puis les muscles modèlent les formes de façon plus ou moins nettes, en tenant compte des mouvements. Il ne reste plus qu'à mettre la peau, puis les vêtements, et tous les éventuels accessoires entrant dans la composition du tableau de l'artiste.

Depuis très longtemps, les magnifiques sculptures de la civilisation hellénique s'appuyant sur des « canons » (notamment celui de PYTHAGORE dont la tête était l'unité de mesure, avec le canon de

POLYCLETE (dit canon à 7,5 têtes) nous ont démontré que l'improvisation n'était pas de mise pour représenter le corps humain.

En 1528, Albrechts DÜRER, graveur célèbre propose "les proportions du corps humain"

La peinture figurative, en particulier de la Renaissance, s'appuie sur la connaissance du corps avec le « Traité de peinture » de Léonard de VINCI en 1651.

C'est grâce aussi aux travaux d'André VESALE avec en 1543 « de human corporis fabrica » que les artistes ont découvert cette merveille qu'est le corps humain.

Le corps féminin est mis en vedette par TINTORET avec « Suzanne et les vieillards » (1552).

Plus tard, après la beauté des formes féminines des peintures de Pierre Paul RUBENS (1577-1640), REMBRANDT(1606-1669) n'hésite pas dans « La leçon d'anatomie » du Pr TULP à réunir anatomie précise et art.

Regardons aussi le magnifique "anatomia humani corporis" de Govard (Godfried) BIDLOO (1649-1713). Les planches faites par le peintre hollandais Gérard de LAIRESSE et gravés par BLOTELING représente l'anatomie avec un souci de précision allié à la grâce et la poésie (comme l'émotion que l'on ressent à la vue de l'utérus ouvert avec le fœtus). Nous avons utilisé cet ouvrage publié en 1635 pour faire une dissection du membre supérieur (André MORIN) et Robert GAUTHIER en a fait un tableau fidèle dans cet ouvrage.

Les différentes Vénus et Aphrodite sont un prétexte à magnifier le corps féminin. On ne saurait les citer toutes. Rappelons la « Vénus » de Jean METSY (1561) femme à la fois digne et provocante, les « fêtes galantes » de WATTEAU, l' « odalisque brune » de François BOUCHER (vers 1745). Jean Honoré FRAGONARD présente la femme discrètement sensuelle avec « l'Escarpolette » (1767).

La femme religieuse, érotique, mystérieuse s'est peu à peu dénudée dans les tableaux et Robert GAUTHIER poursuit cette voie, avec une rigueur anatomique, une vérité morphologique qui lui permet d'exprimer toutes les expressions corporelles dont beaucoup traduisent des sentiments, des passions, voire le reflet de l'âme.

Cette histoire de l'anatomie artistique, ou de l'art anatomique se poursuit toujours, pour le plus grand bonheur des yeux.

Même dans les traités "classiques" d'anatomie, l'aspect artistique est toujours soigné comme dans:

"Anatomie de l'homme" de Jules CLOQUET en 1821 illustré par lui même,

"Traité complet l'anatomie" (avec la médecine opératoire de Jean Marc BOURGERY (1797-1849),

et au XX<sup>e</sup> siècle avec les atlas de SOBOTTA , de PERNKOPF, le magnifique atlas de Franck NETTER qui peint lui même toutes les planches...et bien d'autre encore

Dans ce premier ouvrage, la recherche de la simplicité, nécessité didactique, ne doit pas cacher la ;complexité de la démarche, qui va ouvrir (ou rouvrir) l'attention minutieuse du peintre pour faire apparaître après les efforts un « produit » vrai dont la rigueur est parfaitement compatible avec la beauté.

## 1.2 Les pionniers de l'anatomie.

En Grèce, PARMENIDE et HIPPOCRATE ne disséquèrent que des animaux. A Rome, GALIEN<sup>3</sup> (131-210) ne disséqua que des singes. Puis vint la décadence due à des raisons religieuses ; les religions interdisaient de chercher à l'intérieur du corps humain l'œuvre de «Dieu», la clé de l'immortalité. L'Homme était l'image de Dieu, il était sacrilège de l'explorer. Aussi les chrétiens se référaient à GALIEN et les mahométans à ABULCASSIS ou AVICENNE,

<sup>3</sup>Encyclopédie Universalis volume 18 (Thesaurus A Gassendi) page 749 1<sup>o</sup> et 2<sup>o</sup> colonne « bien que l'anatomie lui semble essentielle, il ne dissèque que des animaux (singe, porcs, bœufs) »

En 1316, MUNDINO DI LUZI écrit le premier traité d'Anatomie Humaine comprenant des dissections faites sur le cadavre,

LÉONARD DE VINCI<sup>4</sup> (1452 - 1519) a laissé de nombreuses études anatomiques, ainsi qu'un traité d'anatomie artistique,

VESALE André (né en 1514).

Les cours d'anatomie consistaient en des lectures de GALIEN, en l'autopsie d'un corps dans le théâtre d'anatomie ou l'autopsie d'un cadavre de pendu deux fois par an. Les travaux de VESALE mettent fin au dogme du Galénisme qui bloquait l'évolution scientifique en Europe et dans le monde islamique. VESALE<sup>5</sup> devient la référence pour l'étude du corps humain pour les artistes jusqu'au XVII<sup>e</sup> siècle.



Peinture 1: d'après une photo dans le laboratoire d'anatomie de Saint-Étienne.

FRAGONARD Honoré (1732 -1799) Cousin de Jean Honoré FRAGONARD (1732-1806)

Professeur d'anatomie et chirurgien sous le règne du Bien Aimé on lui doit « le cavalier et son cheval au galop ». Il reste vingt pièces anatomiques La plupart sont au musée FRAGONARD de l'École

<sup>4</sup>Encyclopédie Universalis Volume 19 dans la 2<sup>e</sup> colonne est cité le terme «anatomie artistique» dans 1 volume 9 est cité un « trattato della pittura »... jamais publié ou plus tard en 1651

<sup>5</sup> VESALE " De corporis humani fabrica libri septem » 1543 illustré par des gravures d'un élève de TITIEN : Giovanni Stefano da CALCAR



Nationale Vétérinaire de Maisons-Alfort (Val de Marne). Il s'oppose à la morale religieuse, enseigne l'art de disséquer et met au point une technique pour présenter et conserver les pièces anatomiques.

HOUDON Jean Antoine Versailles 1741 Paris 1828

Sculpteur des Lumières, habile pour son travail sur le marbre. On lui doit ses écorchés et ses portraits dont notre ouvrage s'inspire.

### 1.3 Anatomie

Dessiner ou peindre un portrait, une figure ou un corps c'est se confronter avec l'anatomie. Le terme « anatomie » vient du grec : « Ana » = à travers et « Tomé » = couper.

L'anatomie animale se divise :

- anatomie humaine
- anatomie vétérinaire

Notre propos concerne l'anatomie humaine, Il est utile aussi de la comparer avec l'anatomie animale, L'animal souvent compagnon de l'homme et l'homme possède la même structure anatomique,

L'anatomie scientifique	L'anatomie artistique
Concerne le cadavre Dans les amphithéâtres Dans les salles de dissection Ne présente que peu émotion Le praticien anatomiste étudie toute l'anatomie L'homme est immobile les bras le long du corps L'avant-bras en supination la paume des mains vers l'avant dans la tradition des anatomistes C'est la « position anatomique » de Poirier 1908	Concerne le vivant Dans la vie - plage - Dans les écoles de beaux-arts Présente les émotions le beau - le laid L'anatomiste artiste étudie : 1 l'ostéologie, l'arthrologie, la myologie les veines des surface et les tissus graisseux superficiels. 2- la forme,- les surfaces,- les contours,- les mouvements (- flexion,- extension,- rotation) les couleurs, les tons et les lumières

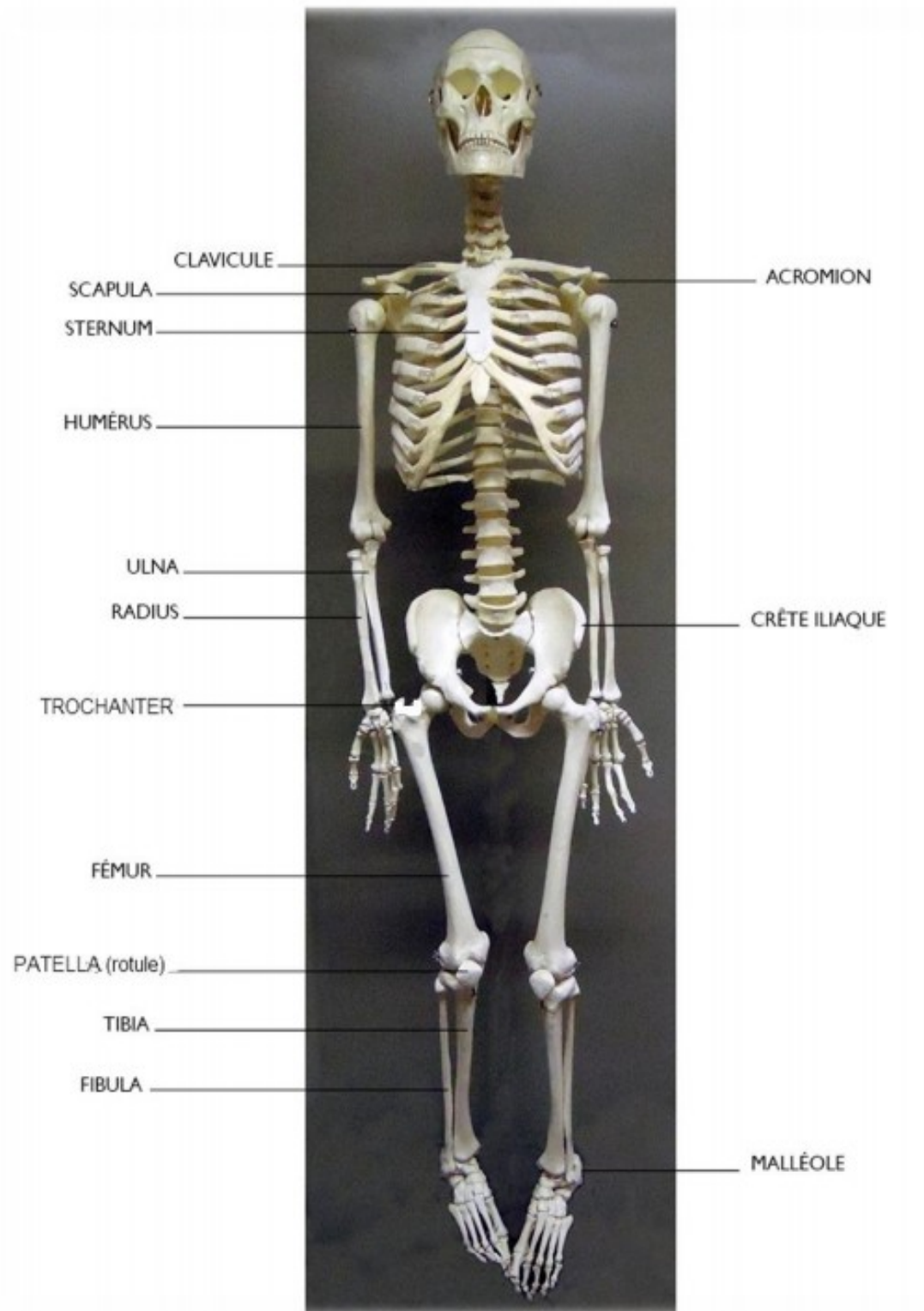
L'anatomie concerne à la fois les scientifiques (en particulier les médecins et les chirurgiens) et les artistes. L'anatomie artistique fait passer. : du cadavre au nu , de la planche anatomique au dessin, de l'écorché au tableau artistique, du crâne au portrait.

RICHER, élève de CHARCOT à la SALPETRIERE, était un médecin et un artiste. CHARCOT mettait ses patients nus et RICHER dessinait :

- Les artistes considéraient que RICHER était un grand médecin.
- Les médecins que RICHER était un grand artiste. On nomme son traité le Grand RICHER.

Du « Traité d'Anatomie Artistique » de RICHER est tiré l'inspiration et un schéma de ce travail.

## 2 OSTÉOLOGIE



*Illustration 1: Squelette de face vue ventrale*

Le squelette "ossature du corps" est classiquement divisé entre :

- la tête,
- la colonne vertébrale,
- la cage thoracique,

- les membres supérieurs,
- les membres inférieurs.

## 2.1 LA TÊTE

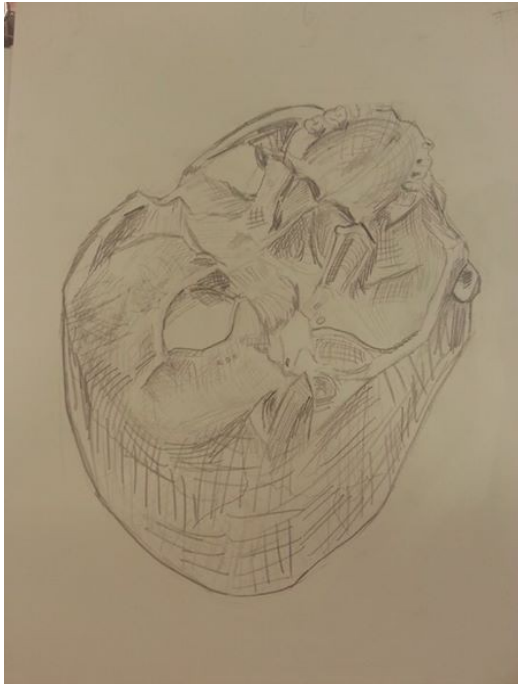


Illustration 2: Étude du crâne

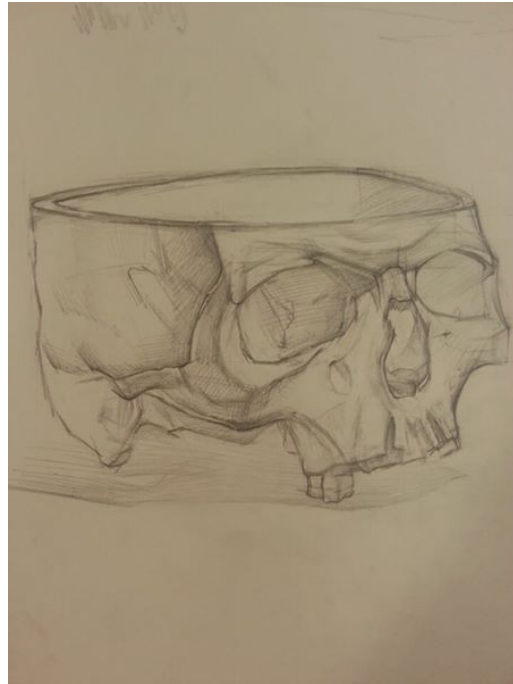


Illustration 3: Étude du crâne

Le squelette de la tête « squelette capitis » comprend :

- les os du crâne : « ossa cranii »
- les os de la face : « ossa facii »

Situé à la partie antérieure et inférieure du crâne, le squelette facial se définit superficiellement par :

- un plan inférieur horizontal passant par la partie la plus antérieure de la mandibule,
- un plan supérieur horizontal passant par les sourcils qui :
  - o ne tient pas compte de l'étage frontal de la face,
  - o ne respecte pas la limite base du crâne,
  - o il serait plus juste de parler de ligne horizontale plutôt que de plan horizontal,
  - o la véritable limite est l'angle de WELKLER.

La face se prolonge en bas et en arrière par la région cervicale antérieure.

En haut le squelette facial est au contact de la base du crâne, dont certains os interviennent dans le squelette profond de la face. Les zones antérieures (os nasal et symphyse mentonnière) « débordent » légèrement sur le plan frontal.

### MASSIF FACIAL

La face ostéologique comprend trois étages :

- l'étage frontal qui appartient à la voûte du crâne,



- l'étage maxillaire,
- l'étage mandibulaire.

## OS DE LA TÊTE

- les os du crâne : 1. os frontal 2. os pariétal 3. os occipital 4 os temporal -
- les os de la face : 5. os zygoma 6. os nasal 7. os maxillaire 8. mandibule -
- l'os du cou (en dehors des vertèbres) : 9. os hyoïde

Les os du crâne affleurent la peau et donnent la forme du front, des pariétaux, et de la mâchoire.

## 2.2 LA COLONNE VERTÉBRALE

La colonne vertébrale ou rachis reçoit les attaches de la ceinture scapulaire (membre supérieur) et pelvienne (membre inférieur)

Les vertèbres sont au nombre de 34. Une vertèbre est constituée d'un corps, de deux apophyses transverses, de deux apophyses articulaires et d'une apophyse épineuse.

La morphologie diffère selon le niveau.

- Cervicales (7)

La C1 ou atlas n'a pas de corps vertébral.

la C2 ou axis présente l'apophyse odontoïde qui permet la rotation de la tête et n'est pas visible

la C7 est une importante vertèbre de transition qui est visible sous la peau

- Thoraciques (12)

leurs apophyses épineuses sont saillantes et visibles sous la peau.

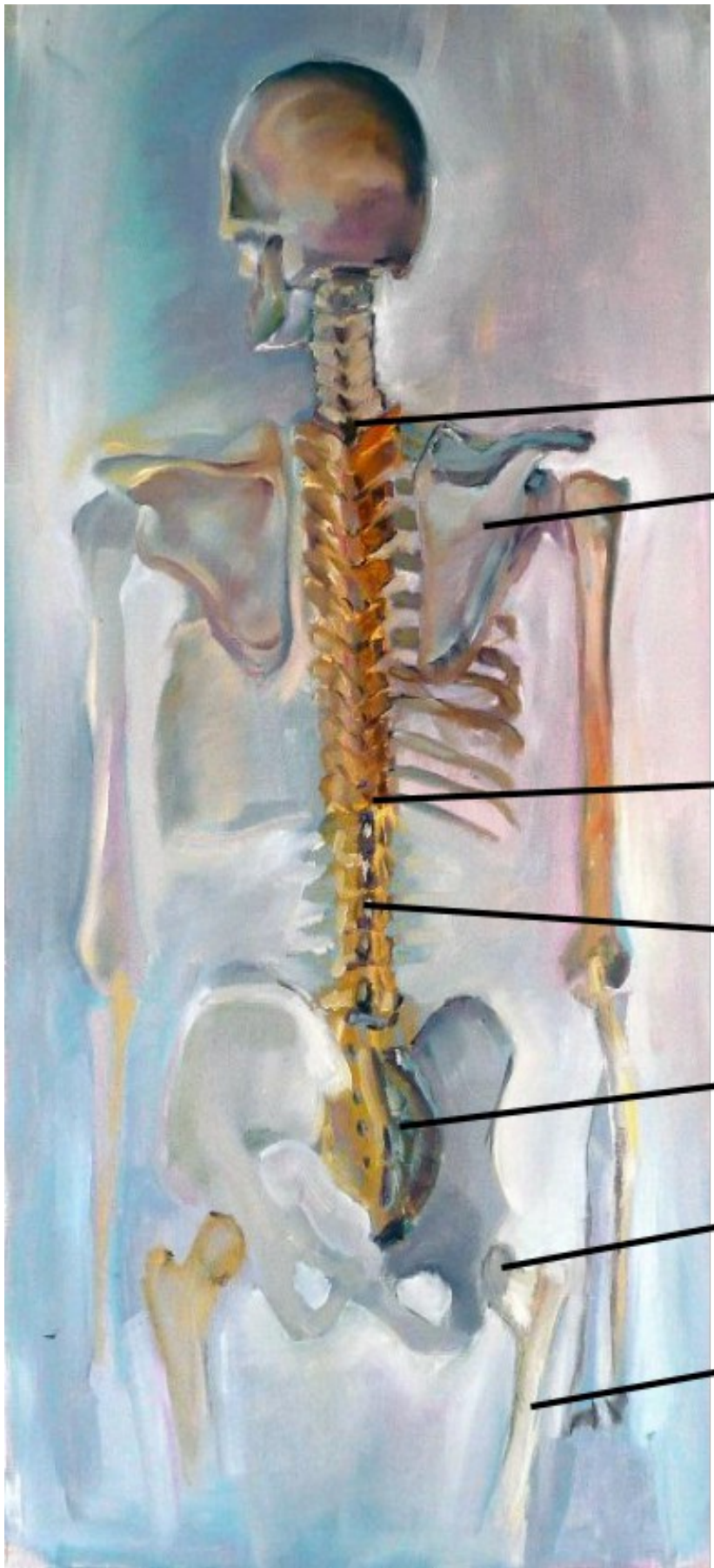La TH12 est une vertèbre de transition thoraco-lombaire.

- Lombaires(5)
- Sacrées 5)
- Coccygiennes (5) plus ou moins soudées entre elles,

L'articulation des vertèbres permet la rotation de la tête atlas-axis et définit les courbures de la colonne vertébrale bien visibles:

- lordose cervicale à convexité frontale
- cyphose thoracique à courbure inverse- lordose lombaire à convexité frontale

formée de vertèbres



C7

scapula

TH 12

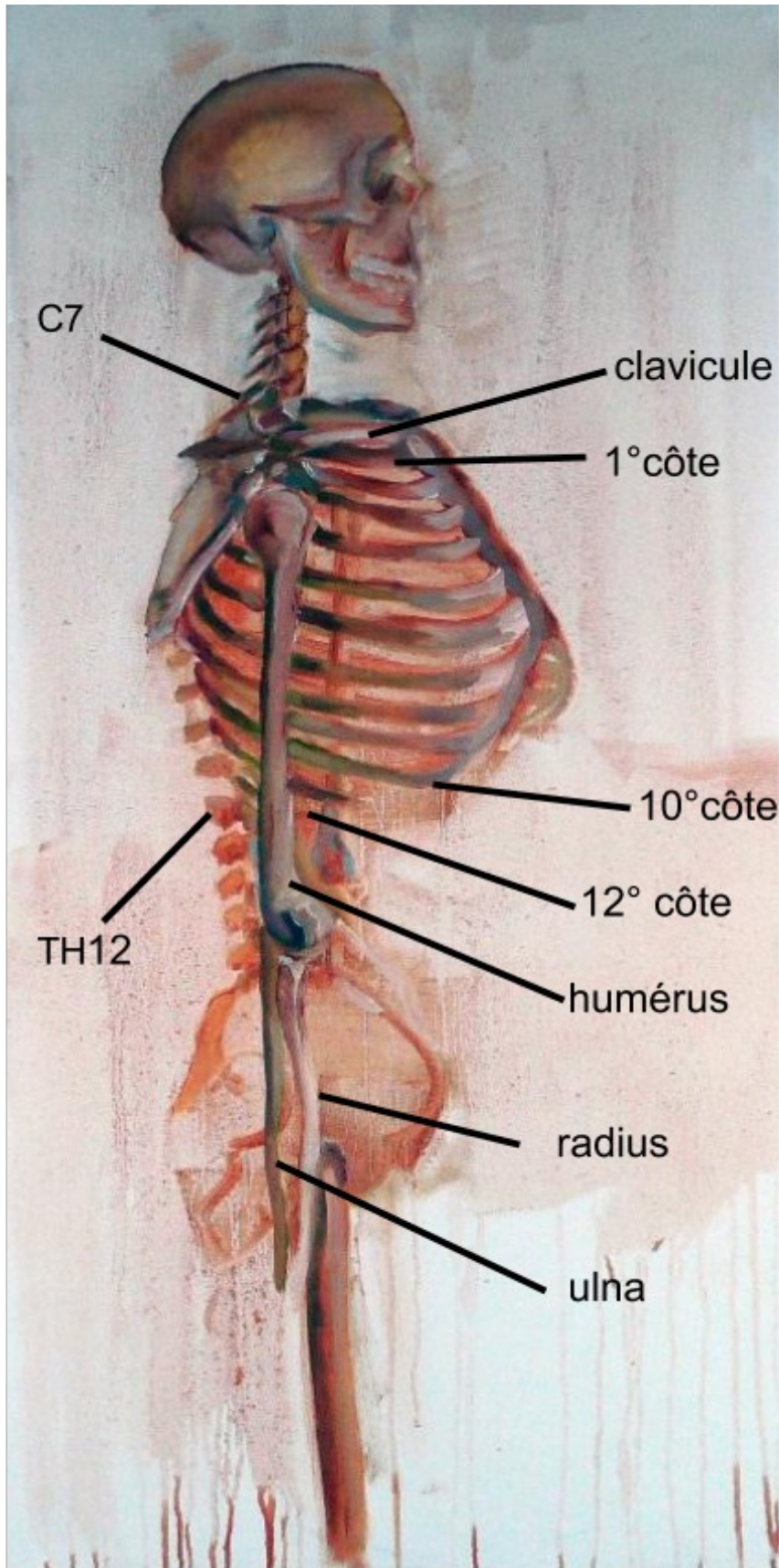
lombaires 5

sacrum

trochanter

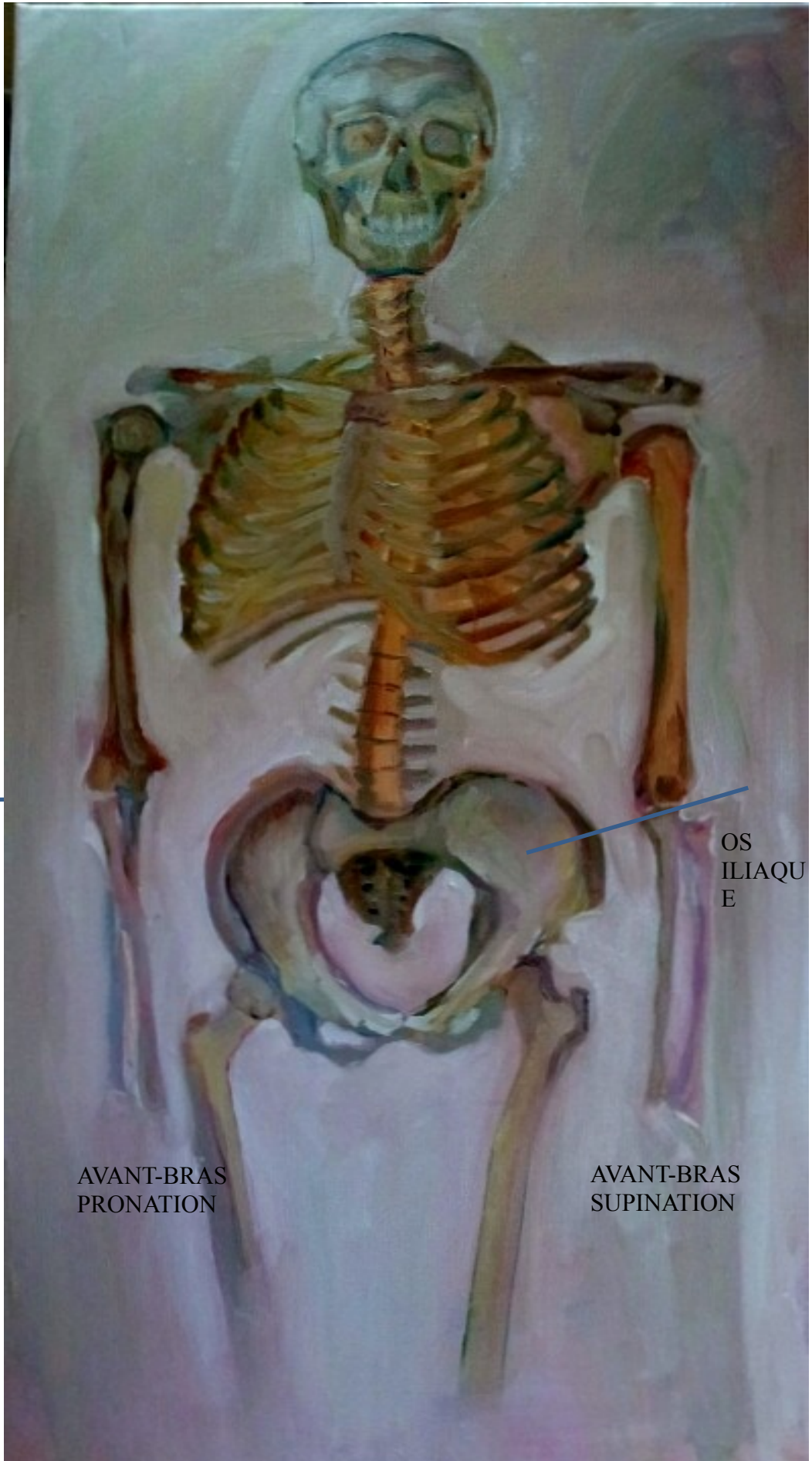fémur

Peinture 2: Colonne vertébrale format 0.5\*1m



Peinture 3 Colonne vertébrale





OS  
ILIAQUE

AVANT-BRAS  
PRONATION

AVANT-BRAS  
SUPINATION

Peinture 4 Scoliose dorsolombaire

## 2.3 LA CAGE THORACIQUE

### 2.3.1 Le sternum

Les clavicules sont en haut du sternum : manubrium

Les six premières côtes sont attachées au sternum. Le corps du sternum est plus long chez l'homme que chez la femme

La première monte

La deuxième est horizontale

Les autres descendent

De façon indépendante, la septième s'articule par le cartilage commun (voir plus haut le plus souvent)

Le bas du sternum appelé apophyse xiphoïde est saillant

### 2.3.2 Les côtes

Les seins se projettent de part et d'autre du sternum

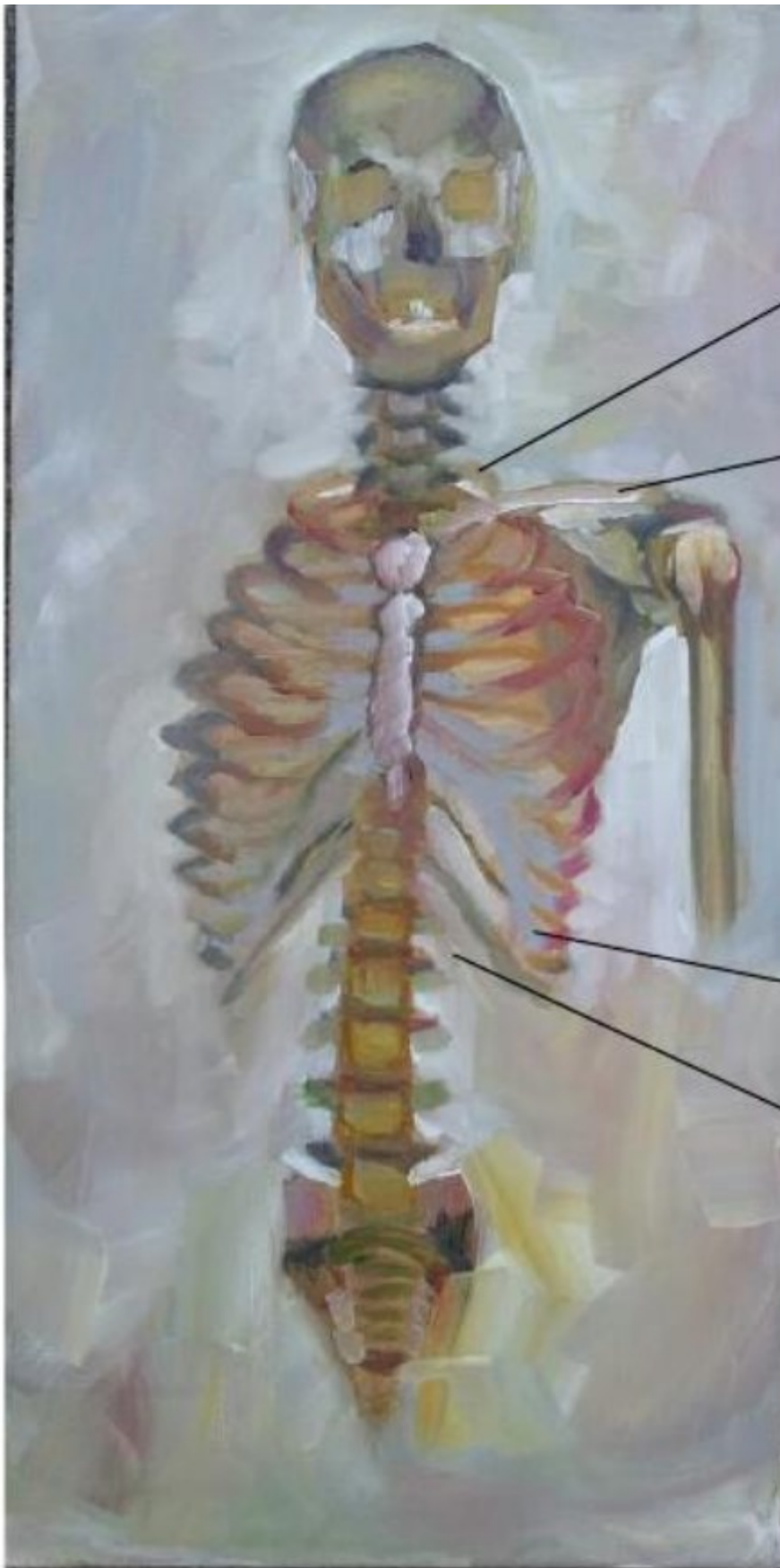Sur la partie antérieure des 2,3,4,5 et parfois 6 côtes le rebord chondro-sternal limitant en superficie la partie inférieure du thorax est toujours bien visible (sauf obésité) Il représente le cartilage commun des 7,8,9 et 10 côte.

Les 11 et 12 côtes, palpables latéralement et en arrière ne sont pas directement visibles

En arrière les côtes s'articulent avec les vertèbres thoraciques.

La cage thoracique est voûtée.

Les cotes inférieures vont de l'arrière vers l'avant et de haut en bas



1° côte

clavicule

10° côte

12° côte

*Peinture 5: Rachis de face cage thoracique*

## 2.4 LE MEMBRE SUPÉRIEUR

Le membre supérieur est contiguë au thorax et la colonne vertébrale par la ceinture scapulaire constitué par la clavicule et la scapula.

### 2.4.1 L'épaule

- Clavicule visible et palpable limite en haut la poitrine (région sub-claviculaire ou infra claviculaire)
- Scapula (omoplate) porte la glène articulaire.
- La tête de l'humérus est ronde et s'emboîte dans la cavité glénoïde ou glène de la scapula pour former l'articulation principale de l'épaule

### 2.4.2 Le bras.

- L'humérus constitue le squelette du bras
- Il s'articule avec l'avant bras par l'articulation du coude. A ce niveau on voit et perçoit la saillie latérale de l'épicondyle et médiale de l'épitrôchlée . En arrière l'olécrane, saillie de l'extrémité supérieure de l'ulna est toujours bien visible et palpable.

### 2.4.3 L'avant bras

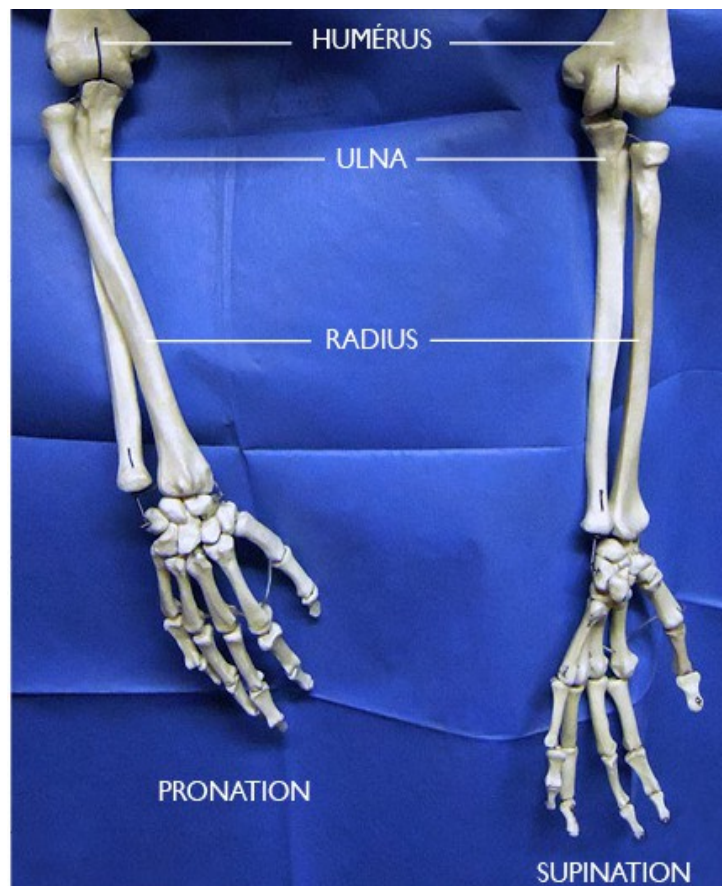


Illustration 4: Pronation et supination

L'avant-bras est formé de deux os

- l'ulna médialement

- le radius latéralement dont l'apophyse styloïde donne la saillie latérale du poignet

*La pronation-supination est un mouvement complexe du membre supérieur qui va diriger la main en pronation ( action de prendre, paume de la main vers le bas) et en supination( action de supplier, paume de la main vers le haut)*

Lors de la pronation le radius croise l'ulna (cubitus)

Lors de la supination le radius est parallèle à l'ulna.

#### 2.4.4 Poignet et main

Le poignet comporte les os du carpe organisé en deux rangées supérieure et inférieure .

En surface on perçoit médialement (en dedans) le relief de la styloïde ulnaire et le relief de l'os pisiforme ; latéralement on palpe l'apophyse styloïde du radius qui est un centimètre plus que la styloïde ulnaire.

La main a comme squelette le métacarpe avec cinq os que l'on compte de dehors en dedans M1 étant celui du pouce.

S'articulant avec les os métacarpiens, il y a les phalanges deux pour le pouce et trois pour les autres doigts.

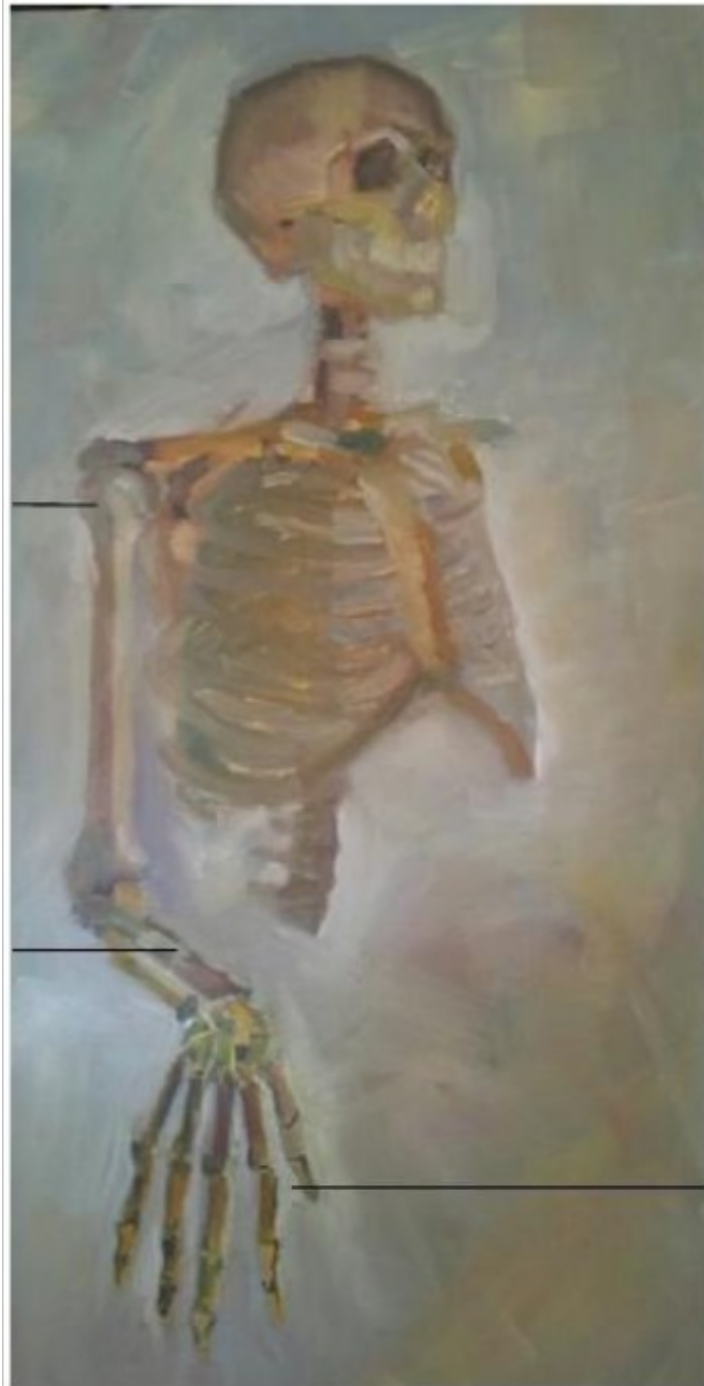Les différents segments squelettiques du membre supérieur vont entraîner des modifications morphologiques lors des différents mouvements ainsi que des modifications des axes et des angles



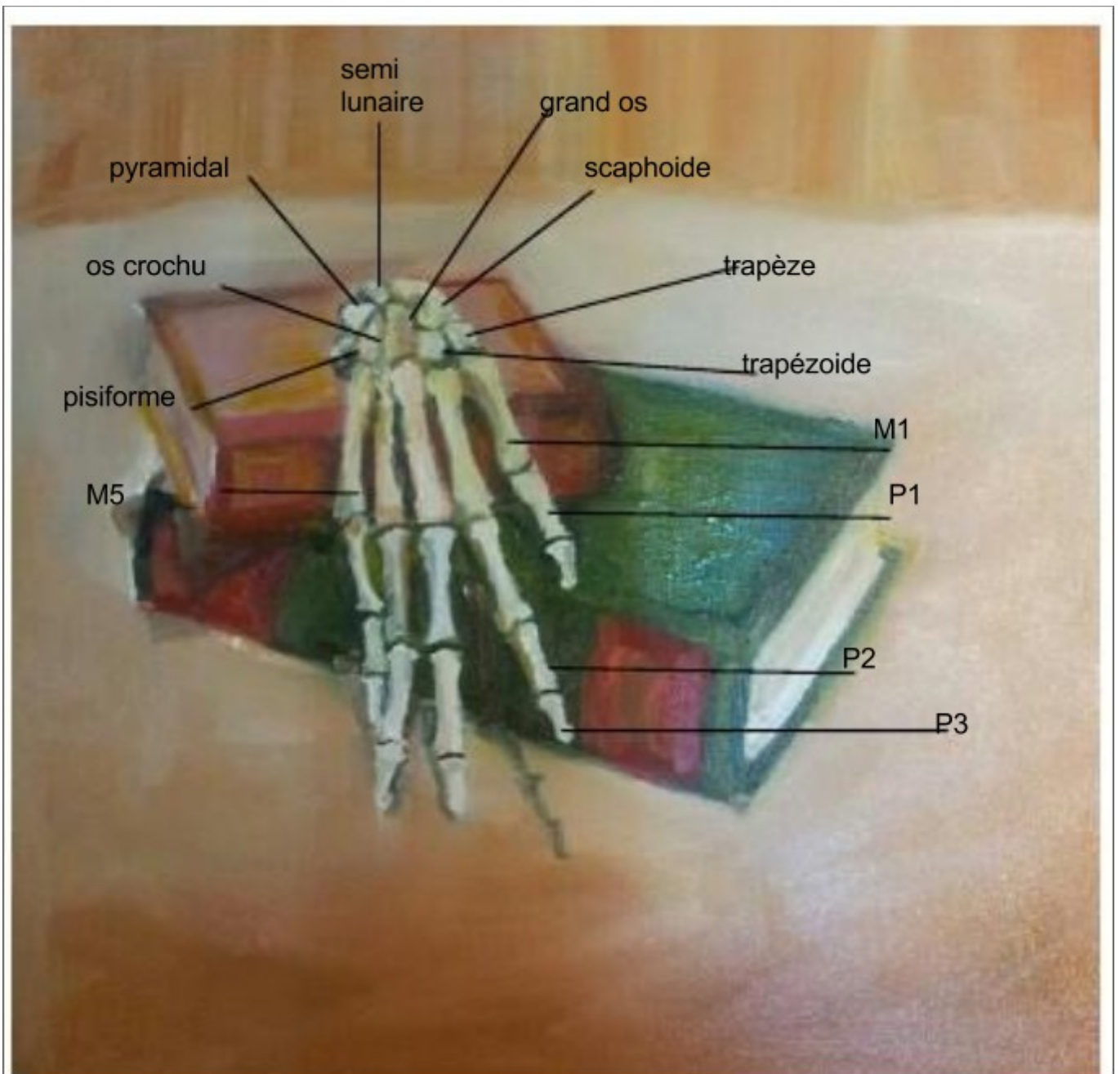
humérus

radius  
croisant  
ulna

pouce  
en dedans  
pronation



*Peinture 6: Vue trois-quarts cage thoracique avec squelette du membre supérieur droit en pronation*




Peinture 7: Squelette du poignet (coupe) et de la main Vue dorsale de la main posée en pronation sur les livres

## 2.5 LE MEMBRE INFÉRIEUR

### 2.5.1 Ceinture Pelvienne

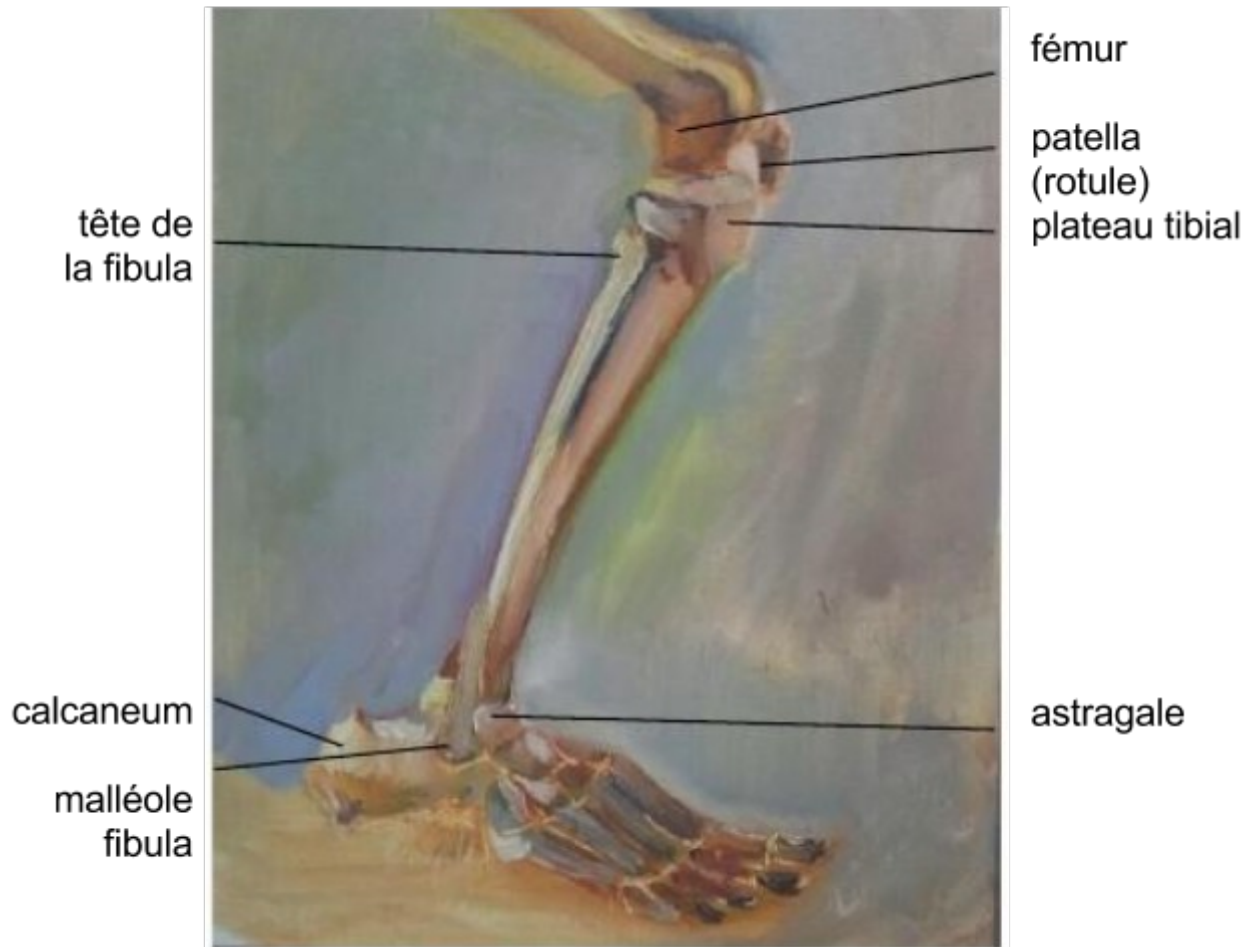


*Peinture 8: Cuisse Fémur*



*Peinture 9: Crâne, Fémur et SOCRATE*

## 2.5.2 Genou



Peinture 10: Vue latérale droite Patella, Fibula Tibia

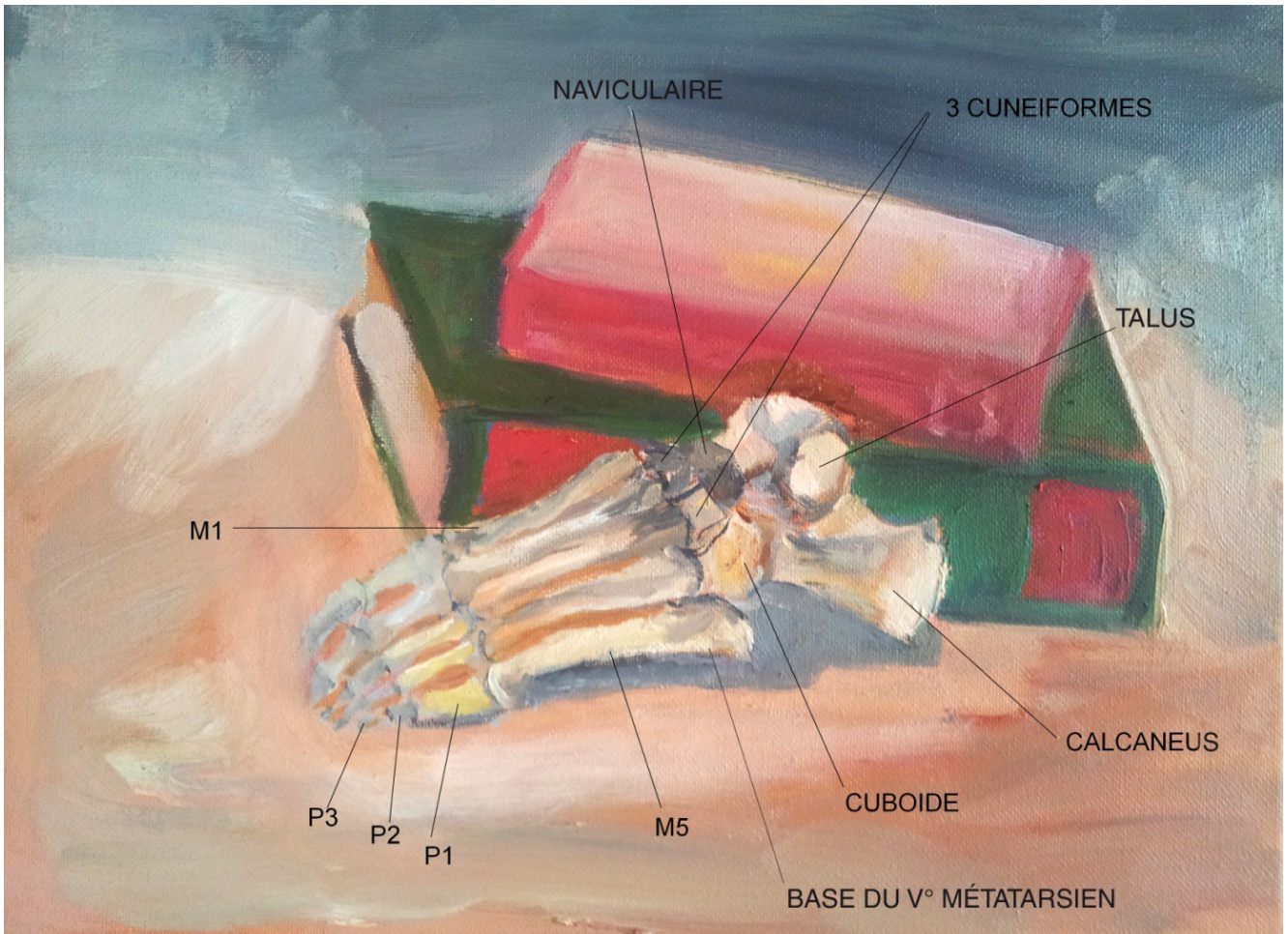
## 2.5.3 Cheville et pied

Le pied représente l'extrémité distale du membre inférieur; il sert à la station verticale et à la marche. Il a un rôle relié à la jambe par la cheville.

Le pied adulte comprend 26 os soit, pour les deux pieds, le quart de ceux composant l'ensemble du squelette, 16 articulations, 107 ligaments qui tiennent ces dernières.

Parmi les muscles qui permettent les mouvements vingt seulement sont visibles artistiquement.





Peinture 11: Ostéologie du pied Vue latérale gauche  
Le Tarse

#### Partie postérieure

Calcaneus: visible par sa partie postérieure, zone d'attache du tendon d'Achille.

Le talus (l'astragale) est visible par sa tête.

#### Partie antérieure

Cuboïde non visible donne sa forme au tarse

Naviculaire (scaphoïde) est parfois visible dans l'extension du pied.

Les trois cunéiformes ne sont pas visibles mais donnent la forme au tarse

Le métatarse : la base du cinquième métatarsien est toujours visible

Les articulations entre métatarsiens et phalanges s'appellent les articulations métatarso-phalangiennes. Elles sont toujours visibles. Les phalanges représentent les os des orteils.

Ils en existent trois par orteil sauf au niveau de l'hallux qui n'en compte que deux.

Les articulations inter-phalangiennes sont toujours visibles du fait qu'il existe toujours un degré de flexion lors de l'appui.

### 3 OSTÉOLOGIE ESTHÉTIQUE

#### 3.1 VANITÉS

Par métonymie, un tableau traitant le sujet de la vanité est appelé « une vanité », c'est un tableau évoquant la précarité de la vie et l'inanité des occupations humaines,

Une vanité est souvent une nature morte allégorique qui suggère la vacuité, la finitude de la passagère et vaine vie terrestre.<sup>6</sup> Le thème du crâne est fréquent dans les tableaux religieux.

La mosaïque de Pompéi (musée de Naples) oppose les attributs du roi et ceux du mendiant avec un crâne et la devise « Mors omnia aequat » qui signifie la mort égalise tout. C'est la même pour tous, pauvres ou riches, et elle règne sur l'humanité malgré le labeur et la force du désir.

Il est présent dans les crucifixions au pied de la croix où il devrait représenter le premier homme de la Bible : Adam

Le « memento mori » vient du latin « Souviens-toi que tu es mortel ». Dans la Rome antique, cette phrase « était prononcée par un esclave dans le sillage des généraux revenant victorieux dans la capitale de l'empire pour leur rappeler que quels que soient ses exploits, ils ne devaient pas lui monter à la tête ».

HANS BALDUNG GREEN[[le tableau des Âges de la femme (1544)

Il est présent dans les tableaux représentant Jérôme. (347 ; -420) et de Madeleine (Le CARAVAGE, Georges de LA TOUR) avec les symboles de grandeurs (couronne et tiare) ; les plaisirs transitoires (fruits murs, fleurs fanées, aliments gâtés) de la légèreté de l'homme (bulle de savon), du temps avec la bougie.

BRAQUE et CÉZANNE ont peint aussi des vanités.

Nous vous proposons quelques travaux personnels de vanités.



Peinture 12: Vanité



Peinture 13: Vanité

<sup>6</sup> Bible ; Ancien Testament ; Ecclésiaste « Vanité des vanités, tout est vanité » « vanitas vanitatum et omnia vanitas »





Peinture 14: Vanité



Peinture 15: Vanité




Peinture 16: Vanité





Peinture 17: Vanité


Le « Mutus Liber » ou livre muet présente une connotation symbolique beaucoup plus puissante qu'un livre ouvert,



Peinture 20: Vanité



Peinture 18: Vanité



Peinture 19: Vanité



Les memento mori dans une Hollande prospère, ivre de marchandises et trop confiante dans son destin provisoire



Peinture 22: Vanité




Peinture 21: Vanité



Peinture 23: Vanité

La présence d'un miroir ouvre le monde des illusions



Peinture 24: Vanité miroir bougie mutus liber crâne



Peinture 25: Vanité






Peinture 26: Vanité



Peinture 27: Vanité



Peinture 28: illusions



Peinture 29: Vanité éthyliste



Peinture 30: Vanité éthyliste tabac et alcool

C' est dans une Hollande prospère, ivre de marchandises et trop confiante dans son destin provisoire que les artistes peignirent les memento mori

### 3.2 DANSE MACABRE

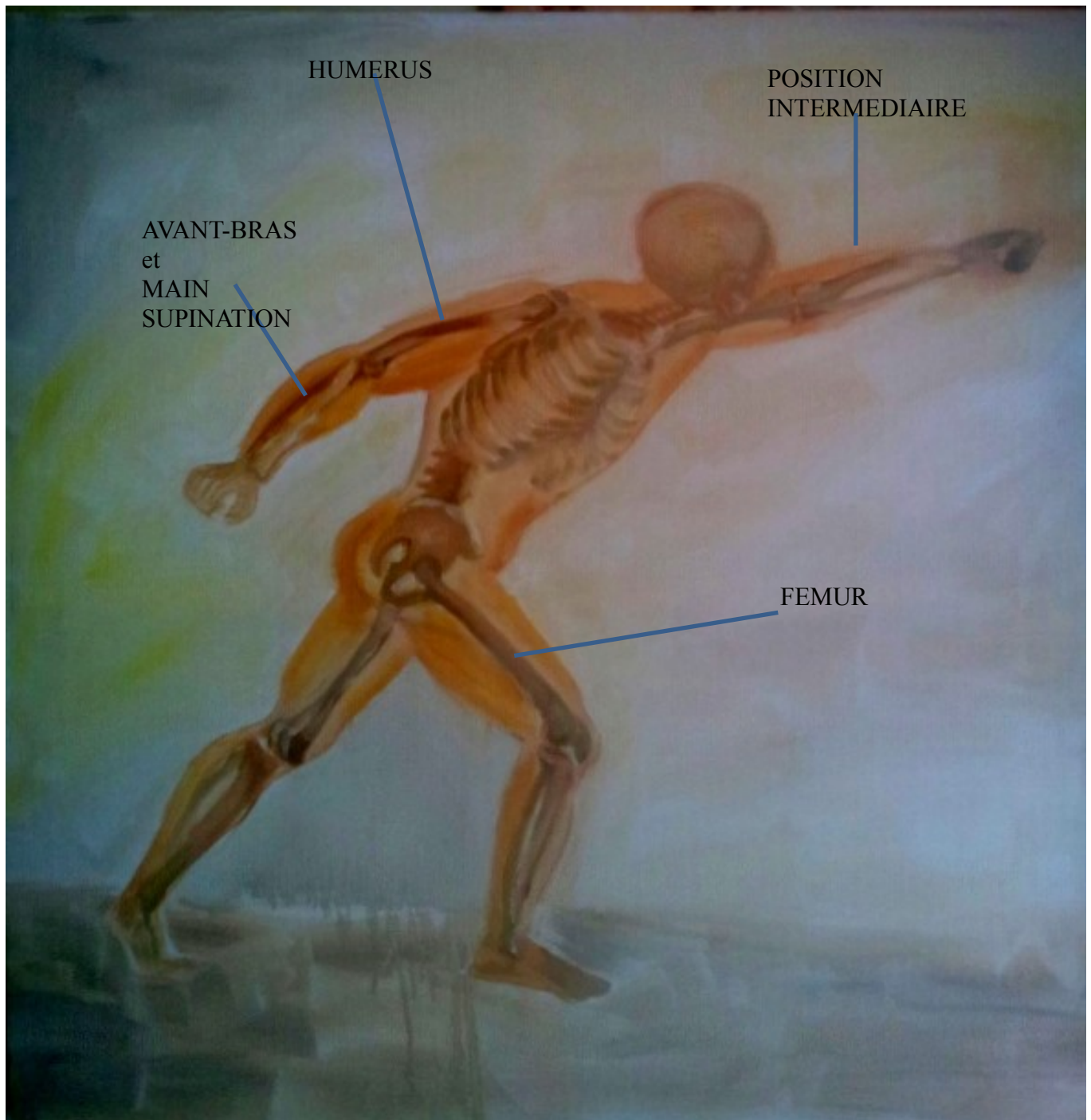
Parmi les memento mori, on retrouve également la danse macabre, dont nous avons déjà parlé, mais également le transi, une représentation terrible du corps du défunt en décomposition dans sa sépulture, qui a effectivement le mérite de rappeler à tous l'inéluctable aussi bien que le caractère matériellement indéniable de la mort<sup>7</sup>.

Danse macabre: Gladiateur Borghese (bronze) Cet objet fit partie de la collection des petits bronzes du roi Louis XIV. Il fut peut-être donné au roi en 1693 par André LE NÔTRE, le jardinier de Versailles. Cette statuette, sans doute fondue dans l'atelier florentin de Gian Francesco SUSINI copie en la réduisant considérablement une des sculptures antiques les plus célèbres au XVIIème siècle, le "Gladiateur Borghèse", aujourd'hui conservée au musée du Louvre, figure monumentale de héros combattant, découverte au début du XVIIème siècle en Italie et portant en lettres grecques la signature

<sup>7</sup>Julien ARBOIS, La vie insolite de nos ancêtres, City Editions, 2013, p. 63.





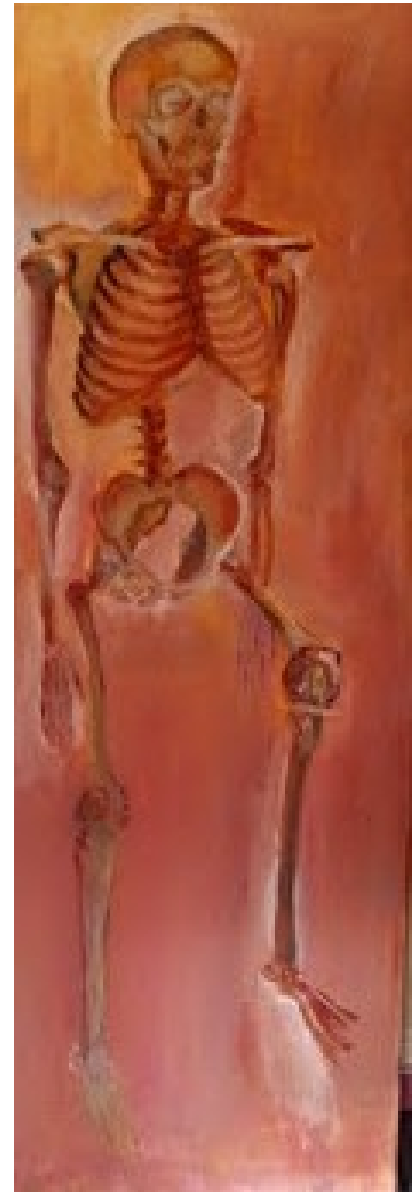

Peinture 31: Danse macabre

La Danse macabre est un élément, le plus achevé, de l'art macabre du Moyen Âge, du xiv<sup>e</sup> au xvi<sup>e</sup> siècle. Par cette sarabande qui mêle morts et vivants, la Danse macabre souligne la vanité des distinctions sociales, dont se moquait le destin, fauchant le pape comme le pauvre prêtre, l'empereur comme le valet.



Peinture 32: *Petite danse macabre*



Peinture 33: *Danse macabre*

Le transi est au moyen-âge et à la renaissance, la représentation d'un cadavre, Celui ci peut être en décomposition,



Dessin 1: *Le transi de Boussu*

Citons « les transis des livres d'heures et les illustrations du dictionnaire des trois morts et des trois vifs.<sup>8</sup>

Citons le transi de Boussu. La chapelle funéraire des seigneurs de Boussu dans le Hainaut, renferme une crypte. On remarquera le transi en pierre blanche d'Avesnes représentant un cadavre décharné rongé par les vers, appelé dans la région « l'homme à moulons ».

A la fin du Moyen Âge des revers de tableaux opposent des trépassés, des « transis », à l'effigie d'un homme, d'une femme ou d'un couple en pleine jeunesse<sup>9</sup>

<sup>8</sup>Maurice DAUMAS, *Images et sociétés dans l'Europe moderne: 15<sup>e</sup>-18<sup>e</sup> siècles*, Armand Colin, 2000

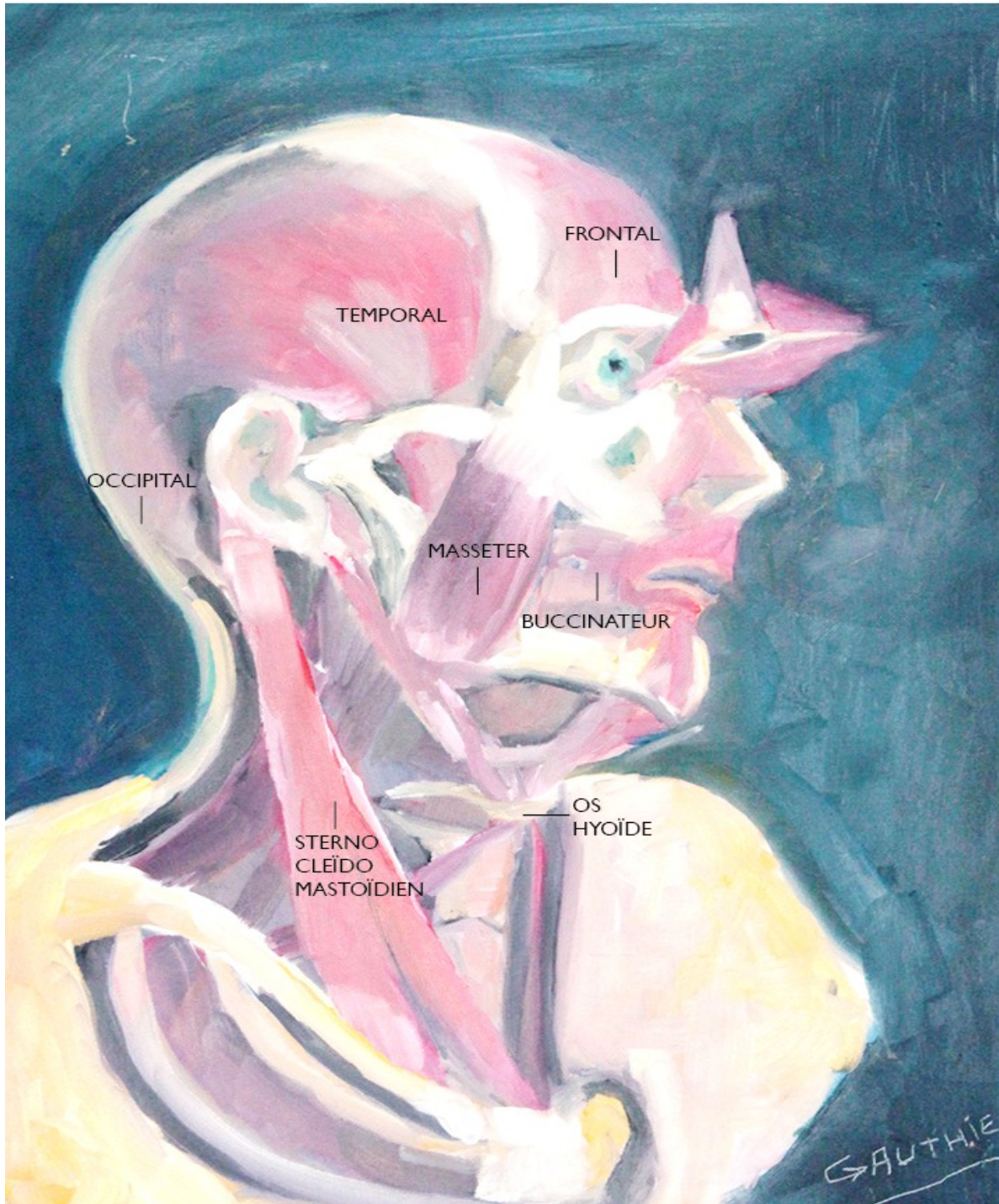
<sup>9</sup> H. HAUG, *L'Art en Alsace*, Paris, Arthaud, 1962, p. 123.



## 4 MYOLOGIE Les muscles.

### 4.1 Muscles de la mimique.

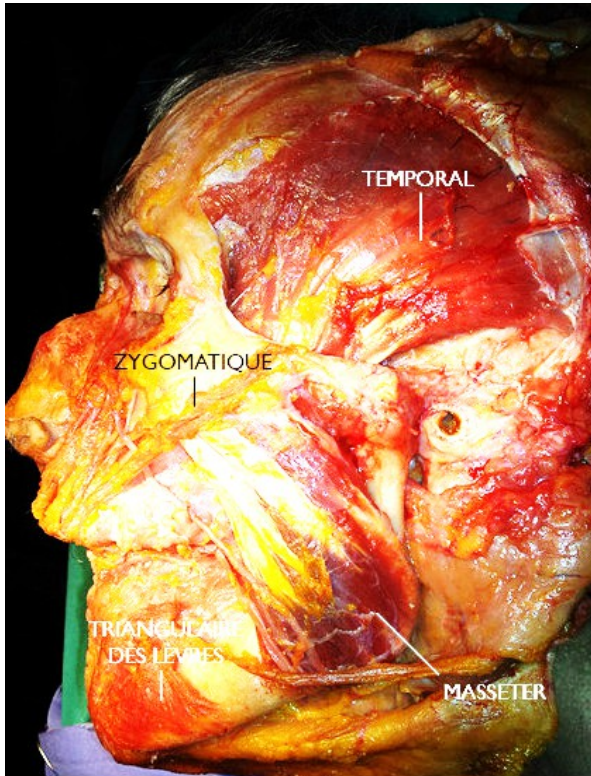
Classiquement les muscles de la tête, se divisent en muscles de la mastication et muscles de la mimique .Les muscles de la mastication sont :le masséter, le temporal et les deux ptérygoïdiens.



Peinture 34: d'après le DAGOTY

Cette dissection et ce tableau sont exécutés d'après le DAGOTY<sup>10</sup>

<sup>10</sup> Jacques Fabien Gautier d'AGOTY, né à Marseille vers 1716 et mort à Paris en 1785, est un peintre et graveur d'anatomie français



Dissection 1 muscles de la tête



Peinture 35: DAGOTY

### Muscles de la tête

Les muscles de la mastication s'attachent sur des os, Ils déplacent la mandibule. Leurs corps charnus se gonflent en se contractant.

Les divers muscles de la mimique sont des muscles peuciers. Ils s'attachent d'une part sur un os et de l'autre part sur la peau. Ils meuvent la peau non le squelette. Leurs corps charnus sont grêles. Leurs contractions se traduisent par des déplacements et des modifications des plis et des voiles membraneux de la face.

Ils se nomment aussi ; muscles de l'attention, muscles de la douleur, muscles de la menace, muscles du rire, muscles du pleurer, muscles du mépris et muscles du dégoût.

### 4.1.1 Quelques rappels

-L'analyse du caractère du sujet à l'état de repos est une étude délicate et très incertaine qui comporterait des développements philosophiques qui nous entraînerait trop loin de l'anatomie esthétique. (C'est trop facile d'imaginer que sujet très souvent coléreux et menaçant par la contraction répétée de ses muscles peut modifier les traits de la face en y laissant l'empreinte de sa violence)

Au contraire la détermination du caractère expressif qui imprime à la face la contraction de tel ou tel muscle est depuis les études de DUCHENNE (de Boulogne), une étude qui présente la précision et la certitude.

Historique.-

Avant les travaux de DUCHENNE (1806-1875) et de DARWIN (1809-1882), les auteurs s'intéressaient à la physiognomonie pour déterminer le caractère en fonction des traits du visage

Citons



LEONARD DE VINCI (1452-1519) délivrant de multiples indications sur les passions dans le visage et le cou.

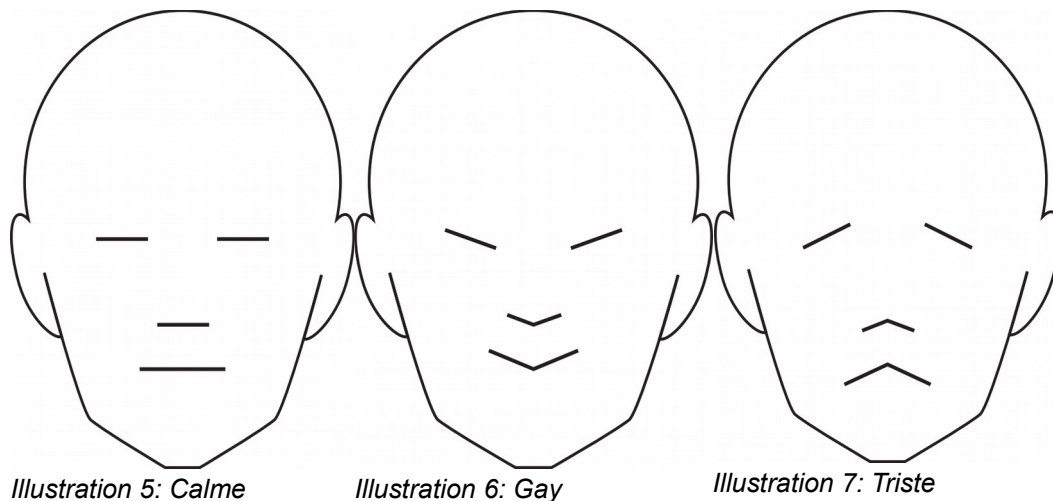
LE BRUN s'occupe de la ressemblance avec les animaux.

CAMPERT(1722-1789) qui a décrit l'angle craniofacial, remarque que la direction des plis de la peau est perpendiculaire à l'axe du muscle.

LAVATER (1741-1801) écrit « l'art d'étudier la physionomie » en 1772. Il étudie le jeu vivant et mobile du visage et crée le mot physiognomonie. Il eut des admirateurs enthousiastes mais ses idées n'ont pas été retenues par les scientifiques.

Pierre SUE (1739-1816) écrit « Physionomie des corps vivants depuis l'homme jusqu'à la plante ».

Hubert de SUPERVILLE (1770-1849) écrit « des signes inconscients dans l'art » avec les trois figures calme, gaie et triste. Il a écrit un Essai sur les signes inconditionnels dans l'art, publié à Leyde en 1827



DUCHENNE introduit la méthode expérimentale. Sur un pensionnaire de l'hôpital atteint de paralysie et d'une anesthésie de la face insensible à la douleur. L'électricité provoquait la contraction de tel ou tel muscle sans modifier les pensées du sujet

La photographie a permis de réaliser un atlas.

DARWIN

L'expression faciale joue aussi un rôle important dans la langue des signes. Il est à lui seul un moyen d'expression.

2-l'action des muscles peauciers de la face (qui s'attachent au squelette par un point fixe) déforme et modifie la peau.

3-Le sourcil comprend une partie interne large (ou tête) tournée vers l'axe médian de la face et une partie externe (queue) plus mince

4-Les extrémités des fentes palpébrales se nomment commissures ou angles.

L'angle latéral (externe) est caractérisé par sa forme aiguë.

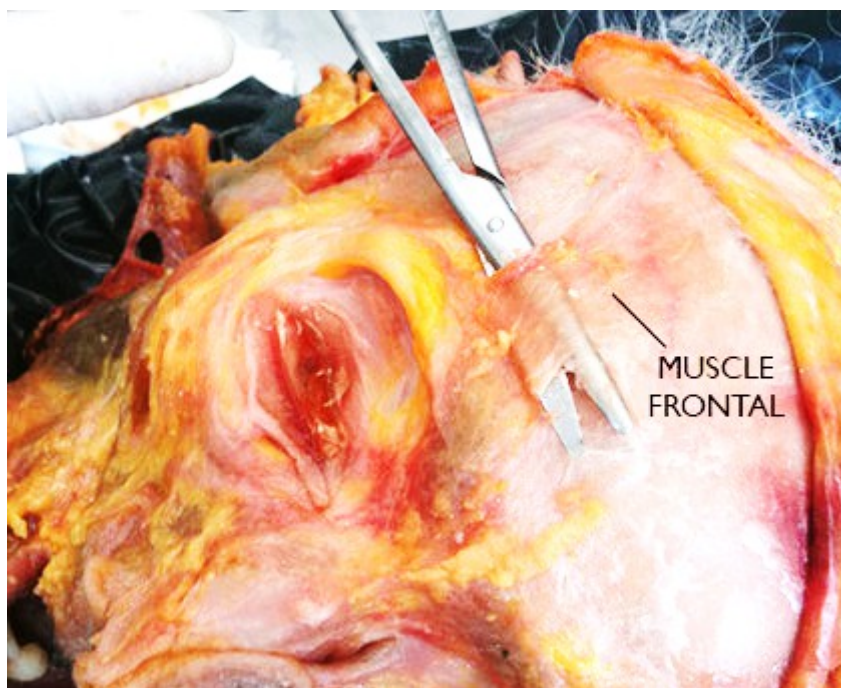
L'angle médial (interne) est de forme arrondie circonscrivant un petit espace ovale : lac lacrymal est plus ou moins accentué.

Au fond du lac lacrymal, la caroncule lacrymale est d'aspect rose et charnu,

5-Le pli naso-labial est plus ou moins accentué et prend une place dans l'expression des divers muscles du nez, des joues et des lèvres. Ce sillon est plus ou moins marqué avec l'âge. Il se dirige obliquement en bas et en dehors, passe près du bord postérieur de l'aile du nez et va se terminer vers la commissure des lèvres. Sur une peau flasque, il peut se prolonger jusqu'à la zone du menton.

## 4.1.2 Muscles de la partie supérieure de la face

### 4.1.2.1 Muscle Frontal : c'est le muscle de l'attention et de l'étonnement



*Dissection 2: Muscle Frontal*

Il est comme une lamelle épaisse de forme quadrilatère de chaque côté du front

Le bord inférieur de muscle Frontal s'attache à la peau du sourcil

Les fibres montent verticalement et parallèlement vers la région de la racine des cheveux

Continuent avec les fibres tendineuses de l'aponévrose épicroânienne.

Cette aponévrose double le cuir chevelu en lui adhérant

Se prolonge jusqu'à la région occipitale et se termine par le muscle occipital qui s'attache à la courbe occipitale supérieure

#### Mécanisme du muscle frontal

- Une insertion fixe grâce au muscle occipital
- Une insertion mobile la couche profonde de la peau du sourcil

Le muscle frontal en se contractant tire cette peau de bas en haut.

Le muscle frontal est relié au muscle occipital et forme le muscle épicroânien.

L'ensemble se poursuit par une membrane fibreuse (fascia) jusqu'au platysma (peaucier du cou) réalisant une sorte de coiffe appelée smas (système musculo-aponévrotique superficiel de la face).

Des plis transversaux apparaissent.

Le muscle frontal est le muscle de l'attention.

Si la contraction du muscle est très forte, l'attention va jusqu'à l'étonnement: le sourcil est très élevé, la convexité supérieure du sourcil est très accentuée.

L'œil est largement ouvert, bien éclairé et brillant

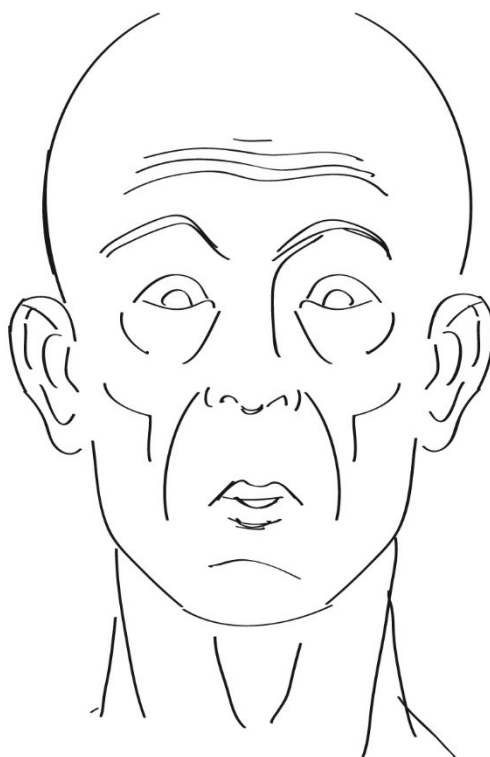
Le front est sillonné par des plis courbes ou rides.

Chez la jeune femme, la peau est élastique et très souple. Les rides sont atténuées .

Chez le jeune enfant, la peau du front peut rester presque lisse lors de la contraction du frontal.

L'expression de l'attention est donné par l'élévation du sourcil, l'exagération de la courbure et l'état des yeux ouverts et brillants

Le muscle frontal se contracte, élève le sourcil, en tirant la peau en haut faisant apparaître des plis transversaux sur la surface du front,



*Illustration 8: Action du muscle frontal*

L'accentuation des plis augmente avec l'âge.


En se contractant fortement, cela exprime l'étonnement, le sourcil est très élevé, l'œil largement ouvert

#### 4.1.2.2 Muscle orbiculaire des paupières M. orbicularis oculi

Le muscle orbiculaire des paupières entoure circulairement l'orifice palpébral

Il comprend plusieurs parties:

- une partie palpébrale dans les paupières (pars palpebralis)
- une partie circulaire muscle orbitaire (pars orbitalis) se divisant en muscle orbiculaire supérieur et muscle orbiculaire inférieur.
- et une partie lacrymale (pars lacrimalis)



Peinture 36: muscle orbiculaire

#### 4.1.2.2.1 Partie palpébrale :

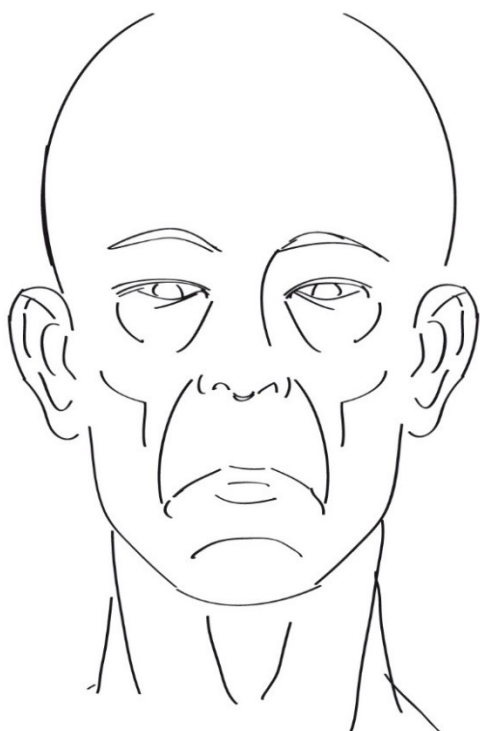


Illustration 9: Le mépris

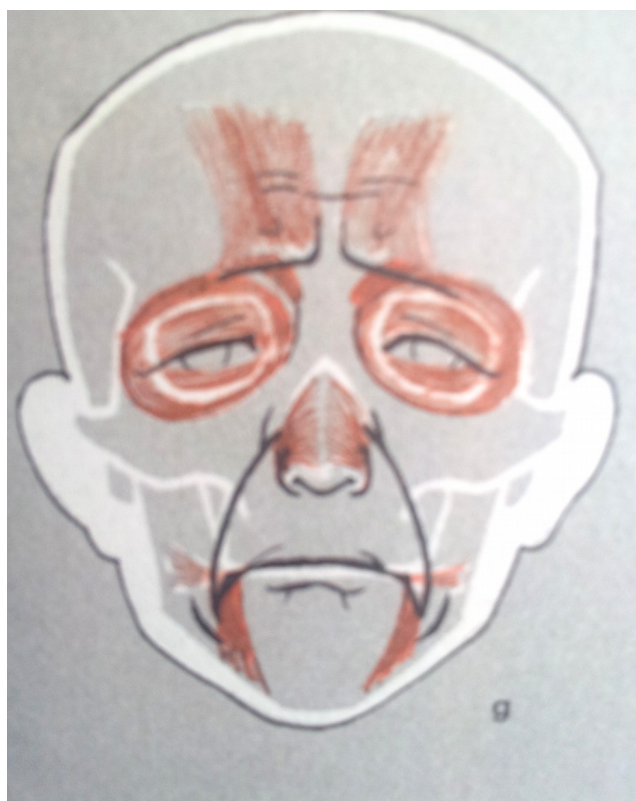


Illustration 10: Le mépris

l'épaisseur même des paupières par sa contraction, se produit l'occlusion des paupières

Si la contraction est modérée il y a seulement rapprochement des paupières. Ce rapprochement ( fente palpébrale) ne constitue pas une expression proprement dite mais, associé avec le triangulaire des lèvres, il inspire le mépris.

La fente palpébrale associée au triangulaire des lèvres muscle du dégoût et du mécontentement donne au visage l'expression du dédain et du mépris.

Les points les plus hauts et bas des paupières ne sont pas dans la verticalité

#### 4.1.2.2.2 Partie orbitaire Partie circulaire en dehors des paupières

Correspond exactement au contour de l'orifice orbitaire du squelette.

Est disposé circulairement en dehors des paupières

Est divisé en deux parties

##### 4.1.2.2.2.1 - L'orbiculaire orbitaire inférieur

La contraction relève la paupière inférieure, et entraîne un sillon avec sa jonction de la joue. Ce mouvement donne un caractère de franchise et vérité au rire

##### 4.1.2.2.2.2 L'Orbiculaire orbitaire supérieur

Le muscle orbiculaire orbitaire supérieur est la portion orbitaire supérieure du muscle orbiculaire des paupières.

L'orbiculaire orbitaire supérieur est sous-jacent à la peau du sourcil.

Ses fibres décrivent un arc à concavité inférieure.

Ses extrémités adhèrent au bord interne et au bord externe de l'ouverture orbitaire

#### Mécanisme

Comme tout muscle courbe plus ou moins fixé aux extrémités en se contractant, Il redresse sa courbure.

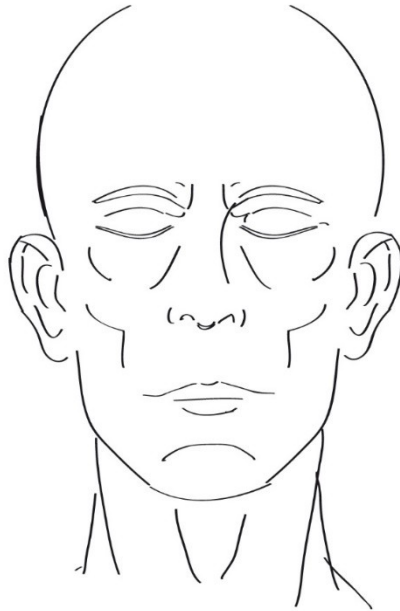
La courbure du sourcil devient rectiligne.

Le sourcil est abaissé.

La peau du front devient lisse.

Les rides du front disparaissent.





*Illustration 11: muscle de la réflexion ;  
orbiculaire orbitaire supérieur*

## RÉFLEXION

A lui seul, par sa contraction, il produit une expression caractéristique

Expression de la réflexion

Expression de la méditation

Expression du recueillement

Fortement contracté si les poils du sourcil sont bien développés et descendent sur les yeux cela inspire la réflexion pénible ou un esprit fortement préoccupé

C'est l'inverse de l'action produite par le muscle frontal

En effet deux états d'esprit correspondent à l'expression par deux muscles qui sont précisément inverses l'un de l'autre

Nous ne pouvons être attentif à un objet extérieur et se recueillir dans la réflexion,

D'ordinaire la succession des états d'esprit et de la physionomie est la suivante

On est attentif l'œil ouvert brillant

Le sourcil élevé

Le front est plissé par le muscle frontal

Puis vient la réflexion de ce que l'on vient de voir

Le sourcil abaissé

Le front lisse

L'œil voilé ou fermé

Il y a contraction de l'orbiculaire orbitaire supérieur.

C'est le mouvement opposé au frontal

3.1.2.3 Muscle pyramidal (procerus) muscle de la menace :

- il naît par des fibres tendineuses de la partie externe et basse de l'os nasal et de la partie supérieure du cartilage nasal latéral sous-jacent.
- il monte vers la racine du nez, entrecroisant ses fibres avec celles du ventre frontal du muscle occipito-frontal
- il s'achève sur la face profonde de la peau au niveau de la glabelle.

Il est innervé par un rameau de la branche buccale du nerf facial.

Il abaisse l'angle médial des sourcils provoquant un froncement de leur part

Il est vertical partant de la racine de l'aile du nez et allant à l'espace inter sourcilier

Il tire l'espace inter-sourcilier à partir de son point d'ancrage sur l'aile du nez et abaisse la tête du sourcil. Contracté l'expression est la dureté, la menace

En outre, il y a une expression de dureté lorsque la zone inter-sourcilière est ombrée.

4.1.2.3 Muscle sourcilier :(M. corrugator superfacialis) muscle de la douleur, de la tristesse



Dissection 3: M transverse aile du nez, sourcilier et releveur externe

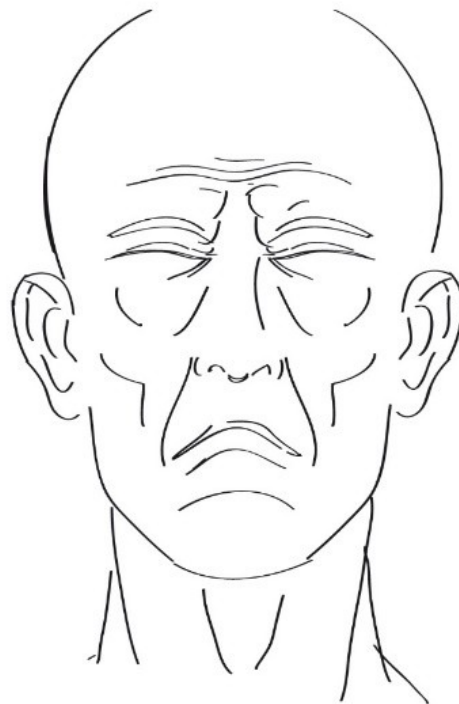

Illustration 12: Muscle sourcilier la douleur

## legendes **NON VISIBLE**

L'insertion fixe du M transverse se fait sur l'os frontal à la partie médiale ( interne) de l'arcade sourcilière. Ses fibres se détachent en bas et en dehors pour s'attacher à la face profonde de la peau du sourcil.

Il tire le sourcil en dedans et en haut comme un rideau attaché à un point fixe est relevé. Il forme une languette charnue, étroite, assez épaisse qui se dirige en haut et en dehors en décrivant une légère courbe à concavité inférieure; il s'achève dans la partie postérieure du muscle orbiculaire de l'œil au niveau de la partie moyenne de l'arcade sourcilière.

Il est innervé par un rameau du nerf facial.

Il fronce le sourcil en l'amenant en bas et en dedans aussi est-il parfois surnommé le « muscle de la tristesse ».

### 4.1.3 Muscle de la région moyenne de la Face.

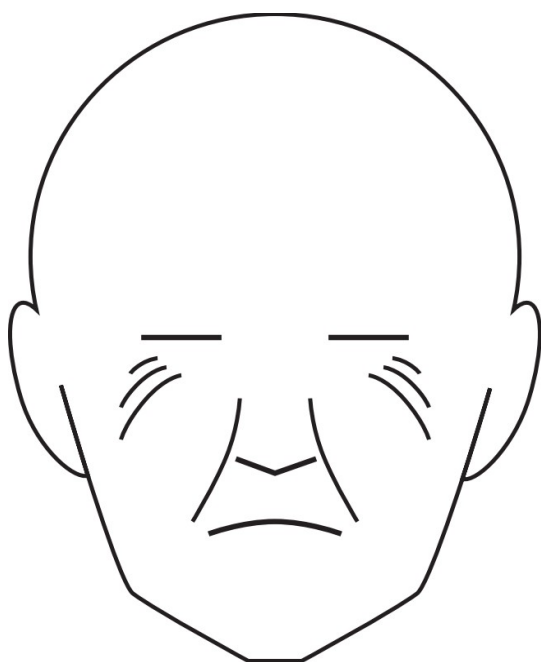
#### 4.1.3.1 Muscle Grand Zygomatique(M zygomaticus major) muscle du rire

Élévateur oblique externe, il prend son insertion sur l'os zygomatique et se dirige vers la face profonde de la peau de la commissure de lèvres.

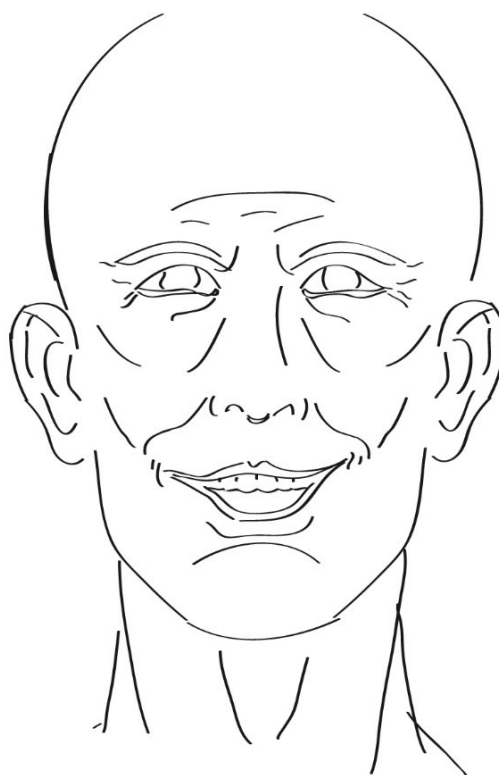
La ligne naso-labiale tirée dans le même sens devient concentrique à la commissure des lèvres.

La peau de la joue est ramassée vers la pommette qui devient plus saillante.

En se contractant, il tire cette commissure en haut, l'ouverture buccale est élargie transversalement. La ligne des lèvres n'est plus rectiligne



*Illustration 13: Muscle élévateur commun, pour pleurer à chaudes larmes*



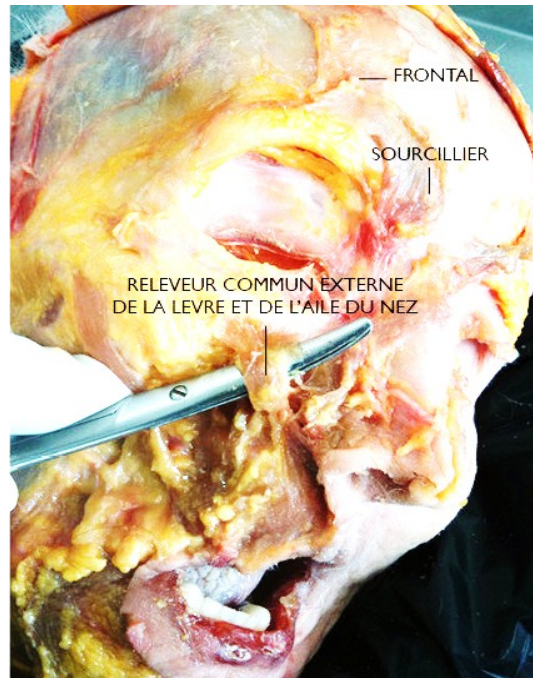*Illustration 14: M du rire zygomatique*

Des plis rayonnés ou « pattes d'oie » assombrissent l'angle externe de l'œil

#### 4.1.3.2 Muscle petit zygomatique (M zygomaticus minor) et releveur commun externe muscle de pleurer

Le petit zygomatique existe de façon non constante et va du zygoma à l'épaisseur de la lèvre supérieure. Il est plus profond et plus médial que le grand zygomatique,

Il modifie le sillon nasolabial de la même manière que le releveur externe et exprime l'attendrissement, la tristesse et le pleurer.



*Dissection 4: Petit zygomatique et releveur commun externe*

Il part du bord inférieur de l'orbite.

Sa contraction élève la lèvre supérieure mais non la commissure.

C'est l'inverse de l'obliquité produite par le muscle grand zygomatique.

#### 4.1.3.3 Muscle élévateur commun de l'aile du nez et de la lèvre supérieure muscle du sanglot, muscle de pleurer à chaudes larmes.

Il s'attache en haut au bord interne de l'orbite. Quelques fibres descendent vers l'aile du nez (faisceau superficiel) et la plus grande partie vers la partie médiane de la lèvre supérieure (faisceau profond).

Action ;

Il élève la partie médiane de la lèvre. La commissure labiale reste fixe.

Il dilate la narine en élevant l'aile du nez.

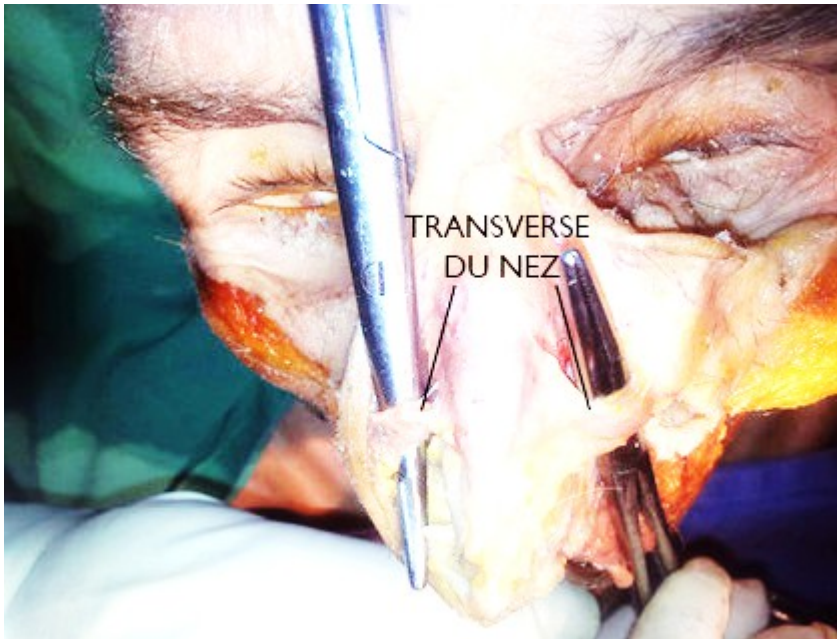
Il élève la partie interne et supérieure de ce sillon qui devient rectiligne

Cela forme une sorte de gouttière que parcourent les larmes lorsqu'elles coulent en abondance de l'angle interne des paupières

#### 4.1.3.4 Muscle Nasal

Le muscle nasal est constitué de deux parties: le transverse du nez et le dilatateur de la narine.

Le muscle transverse du nez est le muscle de la lubricité



Dissection 5: muscle Transverse du nez



Texte 1: Vitrail Suzanne au bain

EXEMPLE : Suzanne au bain – Suzanne et les vieillards L'attention (frontal) est excitée agréablement (zygomatique) par un spectacle réveillant des idées lubriques (transverse). C'est la physionomie d'une tête de vieillard dans le sujet classique de « Suzanne au bain».

Suzanne et les vieillards (ou Suzanne et les deux vieillards ou encore Suzanne au bain) est un épisode biblique racontant qu'une jeune femme, Suzanne, surprise alors qu'elle prend son bain, refuse les propositions malhonnêtes de deux vieillards qui l'accusent alors d'adultère et la font condamner à mort. Mais le jeune prophète Daniel survient, prouve son innocence, et fait condamner les vieillards.

Les plus grands artistes se sont inspirés de cet épisode :

- ALTDORFER - Suzanne au bain et la lapidation du vieillard
- Pierre Nicolas BEAUVALLET - Suzanne au bain
- Jean BONDOL - Suzanne et les vieillards
- Valentin de BOULOGNE - L'innocence de Suzanne reconnue
- Louis CARRACHE - Suzanne avec les vieillards
- Artemisia GENTILESCHI - Suzanne et les vieillards (1610)
- Théodore CHASSÉRIAU - Suzanne et les vieillards (1856)
- Francesco HAYEZ - Suzanne au bain
- Jacob JORDAENS - Suzanne et les vieillards



- Franz VON STUCK - Suzanne au bain (1904) - Suzanne et les deux vieillards (1913)
- Paul REBEYROLLE - Suzanne au bain (1989)
- LE TINTORET - Suzanne au bain
- Jan METSYS - Suzanne et les vieillards
- Lorenzo LOTTO - Suzanne au bain
- PINTURICCHIO - Histoire de la chaste Suzanne
- Giovanni Battista PITTONI - Suzanne et les vieillards
- REMBRANDT - Suzanne au bain
- Pierre Paul RUBENS - Suzanne et les vieillards (1608)
- Hans SCHÖPFER - Suzanne et les vieillards
- Jean-François de TROY - Suzanne et les vieillards
- Antoine VAN DYCK - Suzanne au bain
- Carle VAN LOO - La Chaste Suzanne
- Paolo CALIARI, dit VERONESE - Suzanne au bain

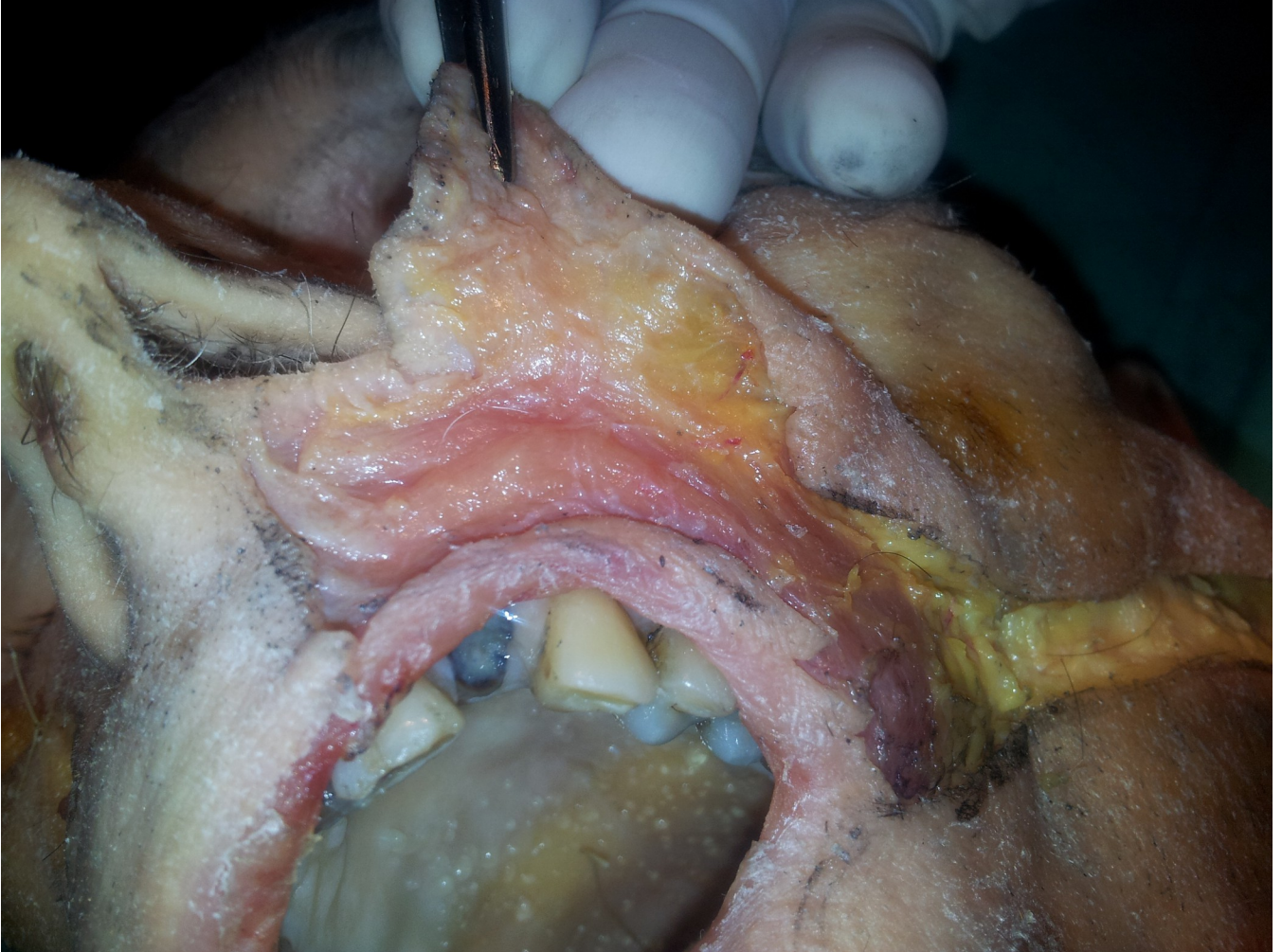

Peinture 37: « de liberatione castae Susannae » de TZIGANOV Serge



## 4.1.4 Muscles de la partie inférieure de la face

### 4.1.4.1 Muscle orbiculaire des lèvres



*Dissection 6: Muscle orbiculaire de lèvres*

#### Anatomie et fonction

Dans l'épaisseur des lèvres comme dans l'épaisseur est disposé un muscle dont les fibres circonscrivent l'orifice buccal.

Fonctions étrangère à l'expression

Préhension des aliments, Succion, Mastication

Fonction de l'expression ; Légère grimace, Pincer des lèvres, Faire la moue

### 4.1.4.2 Buccinateur

Constitue la couche charnue des joues

Forme les parois latérales de la cavité buccale

Origine: surface extérieure des processus alvéolaires du maxillaire et de la mandibule ligament ptérygomaxillaire

Insertion: peau et commissure des lèvres

Le buccinateur participe à plusieurs expressions du visage comme la complaisance, la désapprobation, le rire ou les pleurs.

Le buccinateur ne joue un rôle que dans les actes fonctionnels mastication, il concourt à la prononciation des sons et au jeu des instruments à vent (trompette de Louis AMSTRONG).

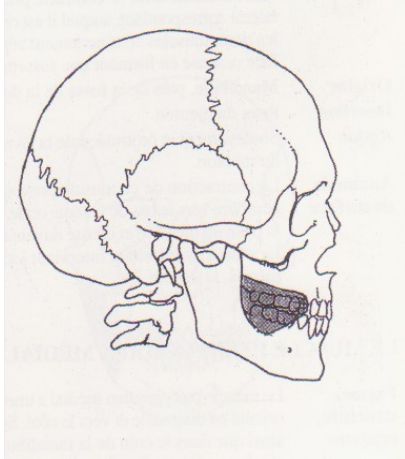


Illustration 15: m buccinateur

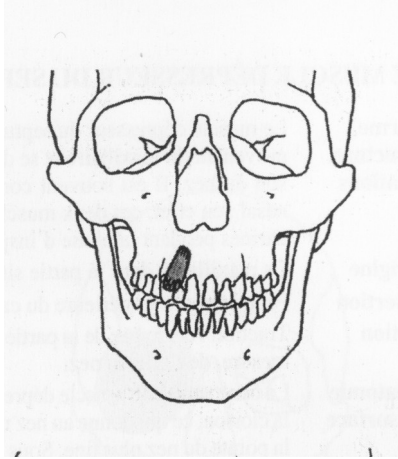


Illustration 16: m incisif

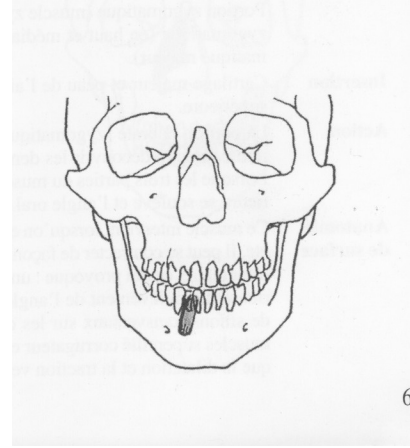


Illustration 17: m incisif

#### 4.1.4.3 Muscle incisif de la lèvre supérieure

Il est considéré comme faisant partie intégrante de l'orbiculaire

Origine apophyse de l'os maxillaire

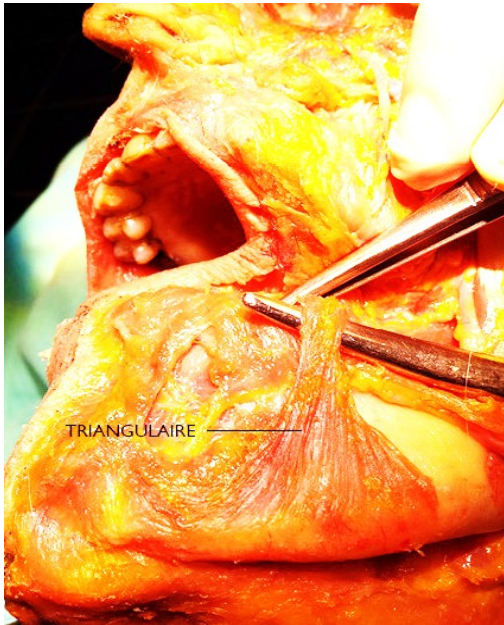
#### 4.1.4.4 les muscles incisifs de la lèvre supérieure et inférieure

Origine os alvéolaire entre la canine et l'incisive.

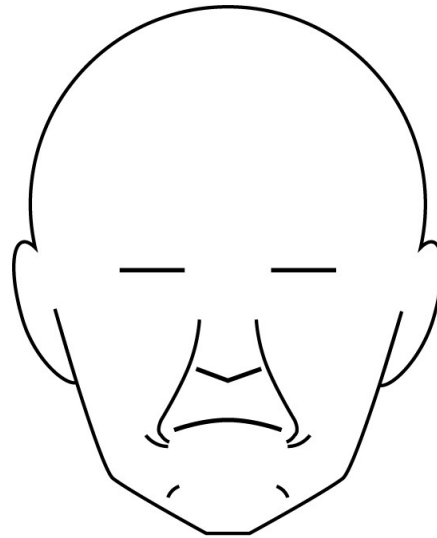
#### 4.1.4.5 Muscle triangulaire des lèvres muscle du mépris

Il forme un triangle dont la pointe se trouve sur la commissure des lèvres et la base légèrement en dehors de la symphyse mentonnière

Il abaisse la commissure des lèvres et tire en bas le sillon nasolabial.



*Dissection 7: m, triangulaire des lèvres*



*Illustration 18: Mépris Mécontentement*

Si peu accentué, l'impression produite est celle de la tristesse

Si très accentué, l'impression produite est celle du mépris

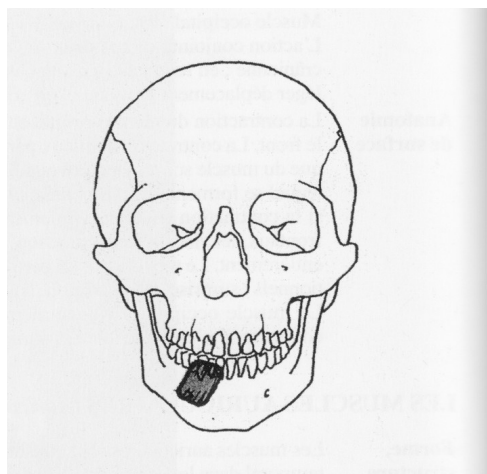
Nous avons vu précédemment que la demi-occlusion des paupières venait souvent compléter l'expression du mépris

#### 4.1.4.6 Muscle carré du menton muscle du dégoût

Depressor labii inferioris, Quadratus labii inferioris, Quadratus menti

Ses fibres partant de la symphyse montent en haut et en dedans pour s'insérer sur la partie inférieure de la lèvre inférieure

Muscle dépresseur de la lèvre inférieure, Il abaisse la lèvre inférieure. C'est le muscle du dégoût.



*Illustration 19: m carré du menton*



#### 4.1.4.7 Muscle de la houppe du menton (M mentalis)

détermine le sillon mento labial et exprime le doute, l'indécision.

#### 4.1.4.8 Muscle peaucier du cou (M platysma)

Il s'agit d'une mince nappe musculaire doublant la peau sur chaque moitié latérale de la face antérieure du cou.

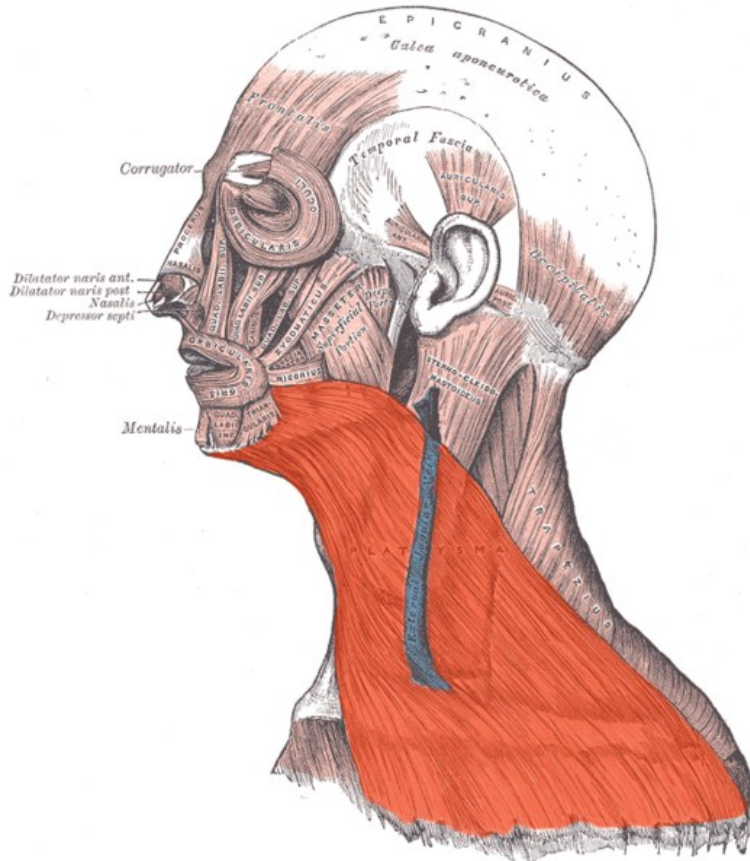


Illustration 20: m peaucier du cou

Ce muscle s'attache en bas à la peau des parties supérieures de la poitrine, ses fibres à partir de là se dirigent obliquement en haut et en avant vers la mandibule, pour s'attacher à la peau du menton de la lèvre inférieure, de la commissure des lèvres et de la joue.

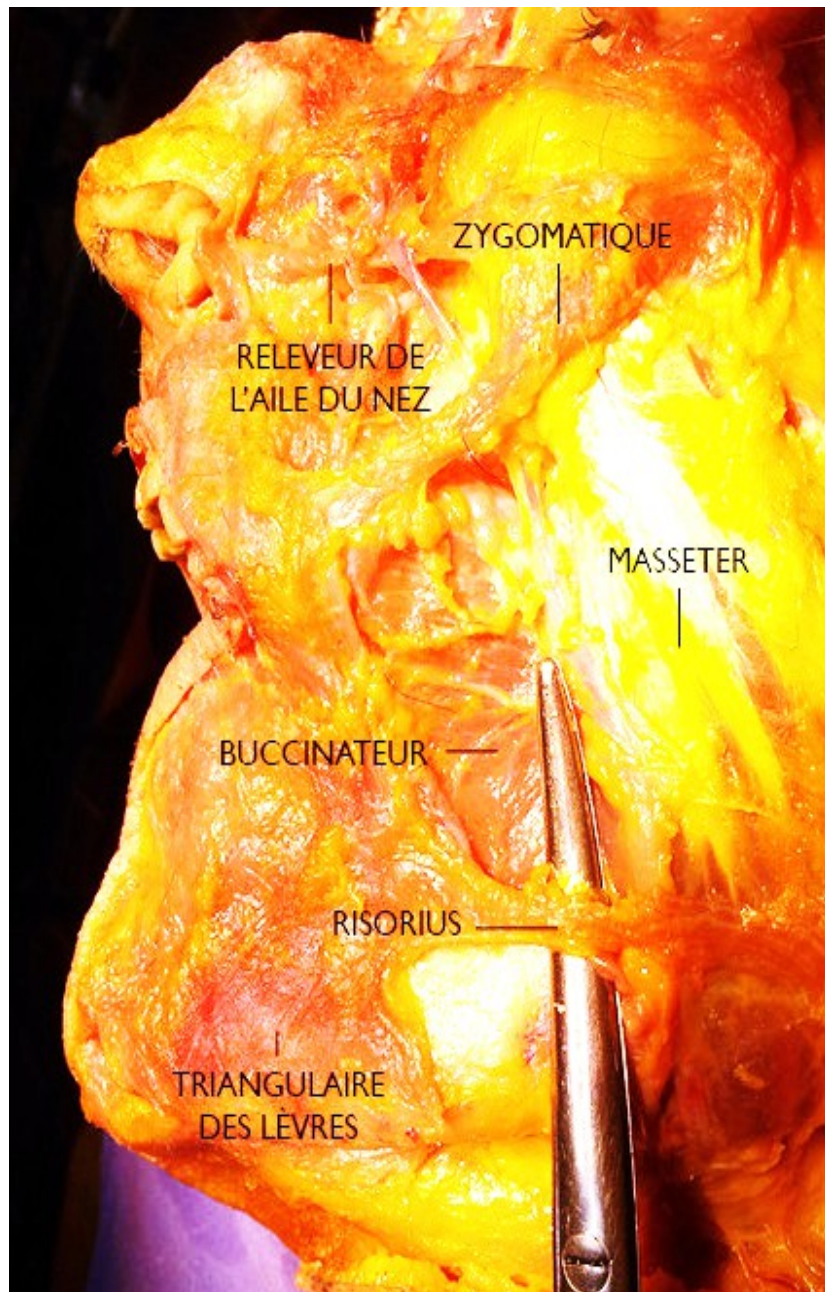
Les fibres supérieures sont presque horizontales étendues de la région de l'oreille vers la commissure labiale.

Ce faisceau supérieur se nomme parfois : «Risorius de SANTORINI ».

Le peaucier n'est pas expressif par lui-même mais sa contraction avec divers muscles de la face donne l'impression d'énergie terrible.

Le risorius ne donne pas l'expression du rire mais du rictus, du rire forcé, menaçant, ou du ricanement. C'est le rire de Fantomas.





*Dissection 8: Le risorius*

Léonard de VINCI a très bien observé la contraction des plis transversaux dans la région du cou « les côtés de la bouche en arc, le col gros et gonflé et tout sillonné de rides par devant »

#### 4.1.5 Associations et combinaisons

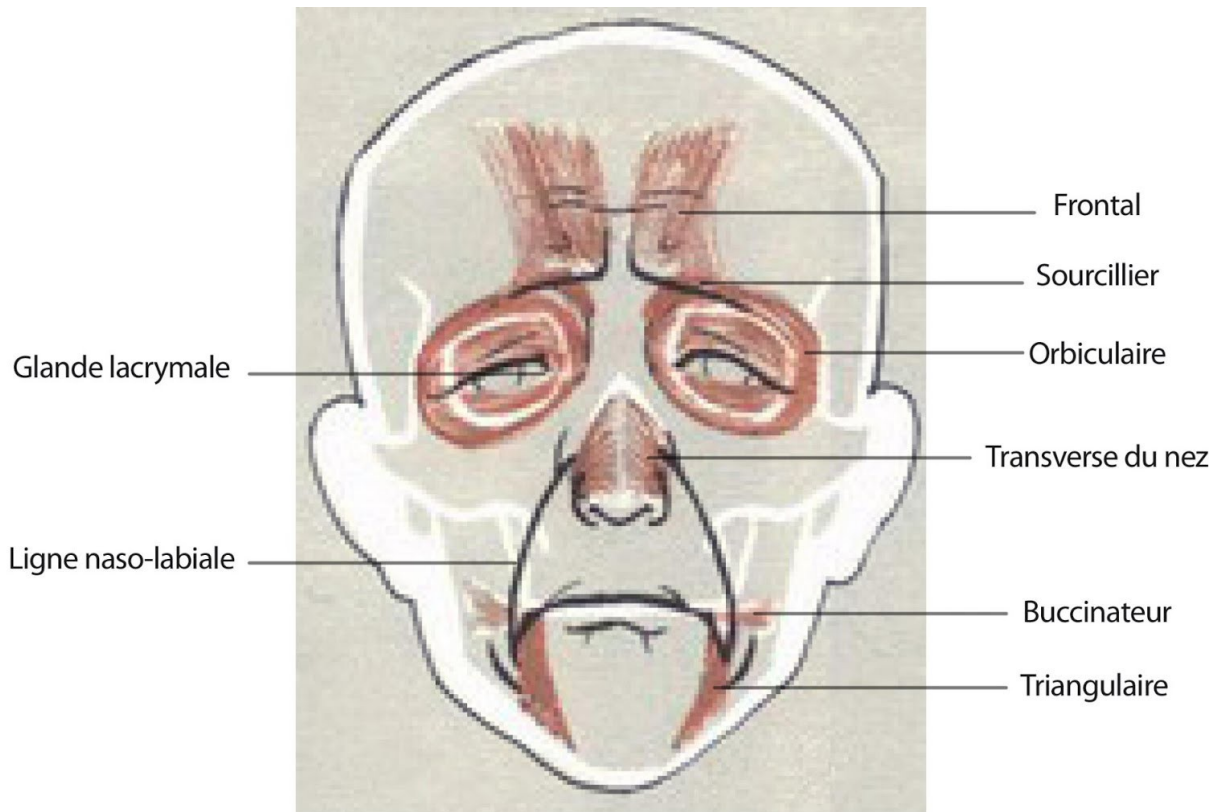
##### 4.1.5.1 Association avec le peaucier

Le peaucier associé au sourcilier donne l'impression d'une douleur atroce, d'un malheureux torturé

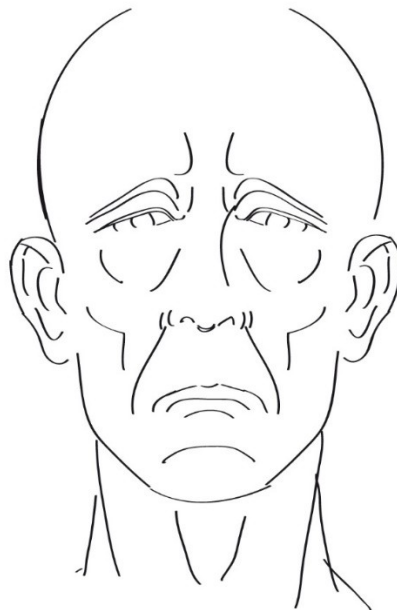
Le peaucier associé au pyramidal nous aurons l'impression d'une menace sauvage.

##### 4.1.5.2 Association de muscles expressifs par eux-mêmes

Toutes les associations sont possibles



*Illustration 21: Frontal et triangulaire des lèvres MEPRIS*



*Illustration 22: Pyramidal et élévateur commun interne MENACE PLEURS*

#### 4.1.5.3 Associations impossibles

C'est la classique contraction du frontal et de la portion orbitaire supérieure de l'orbiculaire

On ne peut avoir non plus contraction du biceps et du triceps



#### 4.1.5.4 Associations discordantes



Peinture 38: " mort de Sénèque" Sur le tableau sont représentés Sénèque d'après une statue romaine, TZIGANOV en train de peindre en haut et à droite, André MORIN en haut au centre et Robert GAUTHIER en bas à gauche tenant un crâne sur un plateau.

Le sourcilier DOULEUR et le Zygomatique RIRE : La douleur physique et la joie morale vont assez bien ensemble.

Conclusion

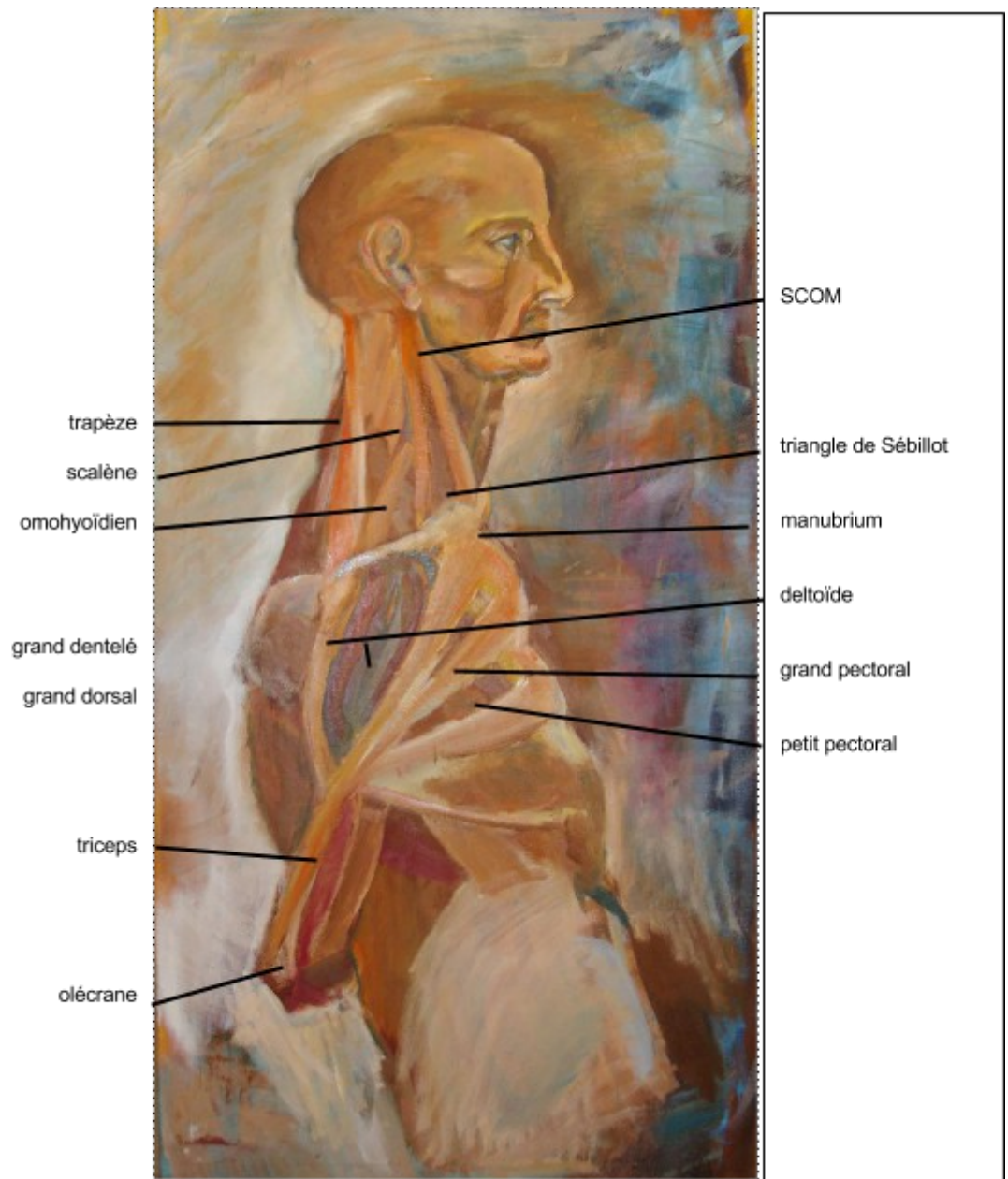
Les conditions anatomiques priment celles qui résultent des passions.

La combinaison d'expression n'est possible que si elle est réalisable au point de vue anatomique.

Il n'y a pas de fantaisie. Tout est soumis à des règles précises dominées par l'anatomie.



## 4.2 Cou



Peinture 39: D'après une dissection de LEONARD DE VINCI

### 4.2.1 Conditions de travail de Léonard de VINCI

Léonard de VINCI était un dessinateur exceptionnel, mais il n'était ni médecin, ni chirurgien, Léonard de VINCI disséqua une trentaine de cadavres. Ses travaux furent discrets, presque secrets.

L'inquisition était toute puissante. Pour l'église, les bûchers avaient l'avantage d'éclairer les foules. Ce n'était pas seulement les livres qui étaient brûlés.

Il fallait éviter d'être suspecté d'hérésie, d'être alchimiste, nécromant, de chercher à redonner vie à des cadavres putréfiés.

Léonard ne publia jamais ses découvertes. Dyslexique, VINCI avait adopté une écriture dite « spéculaire » en miroir, posée à l'envers de droite à gauche. Son écriture était la plus illisible possible et ses notes très difficilement déchiffrables. En italien et dialecte lombard à l'époque, peu de gens savaient lire.

En outre, par prudence extrême, Léonard de VINCI ne dessinera jamais dans sa nudité intégrale le corps disséqué. Il dessina seulement certaines parties.

Citons Léonard

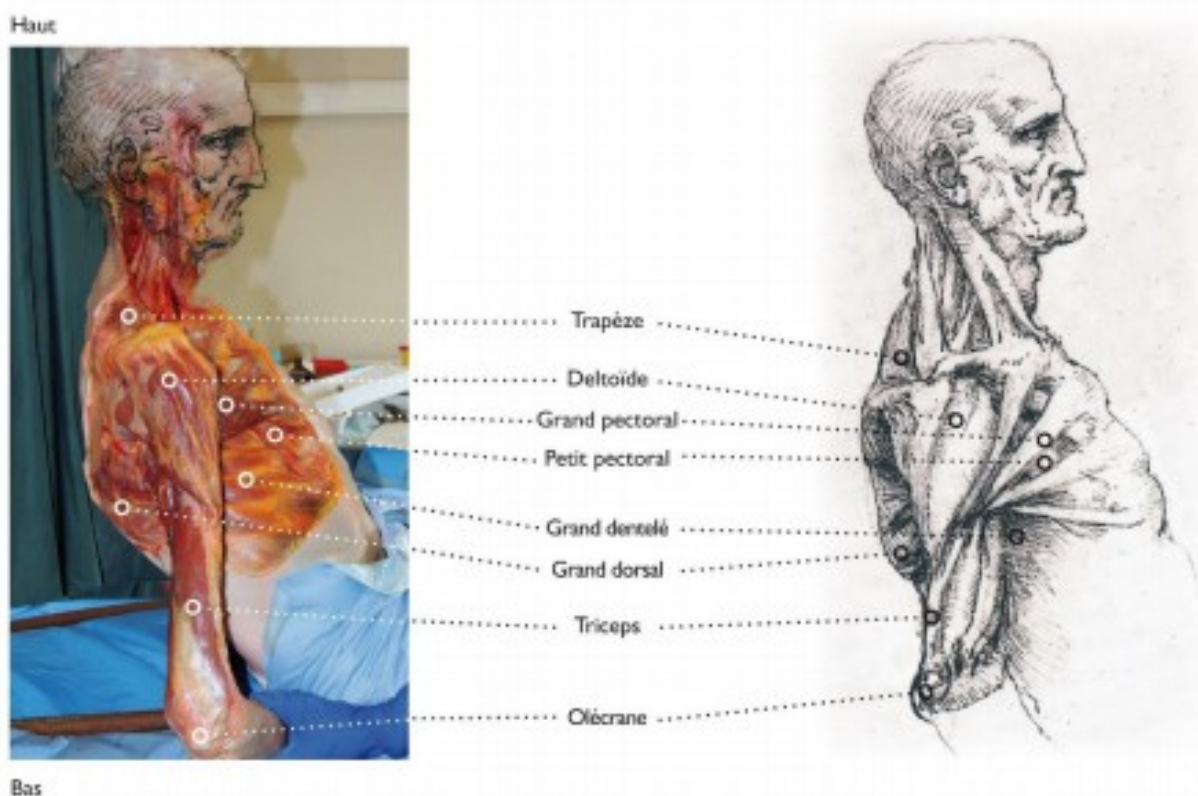
« Rien que pour découvrir les veines, j'ai fait la dissection de dix sujets humains, j'ai enlevé toutes les chairs autour des vaisseaux jusqu'à la plus petite parcelle.

Si tu as l'aptitude nécessaire pour te livrer à un pareil travail, tu en seras peut-être empêché par ton estomac ;

Gaucher et, si ce n'est pas ton estomac, tu le seras peut-être par la crainte de passer la nuit en compagnie de cadavres écorchés et mutilés dont l'aspect est terrifiant ; et si cela ne t'arrête pas, il te manquera peut-être le don de savoir dessiner ou la connaissance de la perspective et du calcul de la puissance des muscles ; enfin, tu peux manquer de patience. »

#### 4.2.2 Conditions de travail actuelles

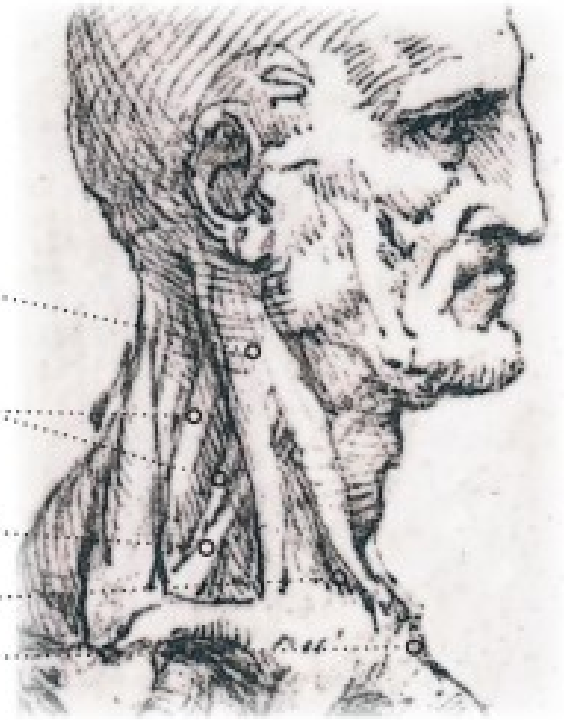

Cette dissection réalisée par le professeur André MORIN fut pratiquée dans le cadre du Diplôme d'Anatomie Appliquée à l'Implantologie, de l'Université de Saint-Étienne afin d'illustrer l'anatomie des muscles du cou. Cette dissection fut réalisée dans le laboratoire d'anatomie du professeur Jean Michel PRADES. Aujourd'hui, la dissection garde toujours un caractère « spécial ». Par discrétion, il est demandé aux étudiants de ne prendre que des photos numériques et ne pas prendre des photographies argentiques.



Dissection 9: croquis de LEONARD DE VINCI

## 4.2.3 COMPARAISON

Haut



S.C.O.M.\*

Scalène

Omoïdien

Triangle  
de Sébillot

Manubrium

Bas

\* Serno-Cleido-Occipito-Mastoïdien

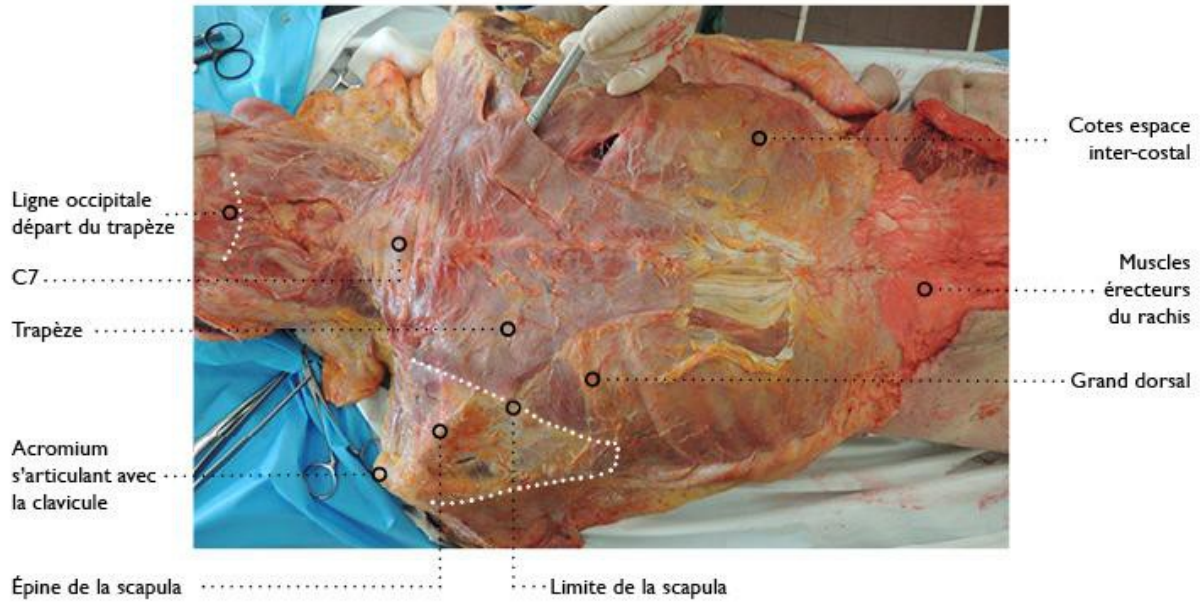
### *Dissection 10: Vérification de la dissection de LEONARD DE VINCI*

Nous noterons la morphologie du trapèze, qui s'insère par des faisceaux supérieurs sur la clavicule, par des faisceaux moyens sur l'acromion et l'épine de la scapula et nous voyons descendre les faisceaux inférieurs qui s'insèrent sur les apophyses épineuses des troisièmes à douzièmes vertèbres thoraciques,

## 4.2.4 Conclusion

Nous sommes toujours fascinés par le respect des volumes, des rapports, des perspectives. Ces études des documents peuvent encore être utilisées aujourd'hui.

### 4.3 Muscles du Dos



Dissection 11: M du dos

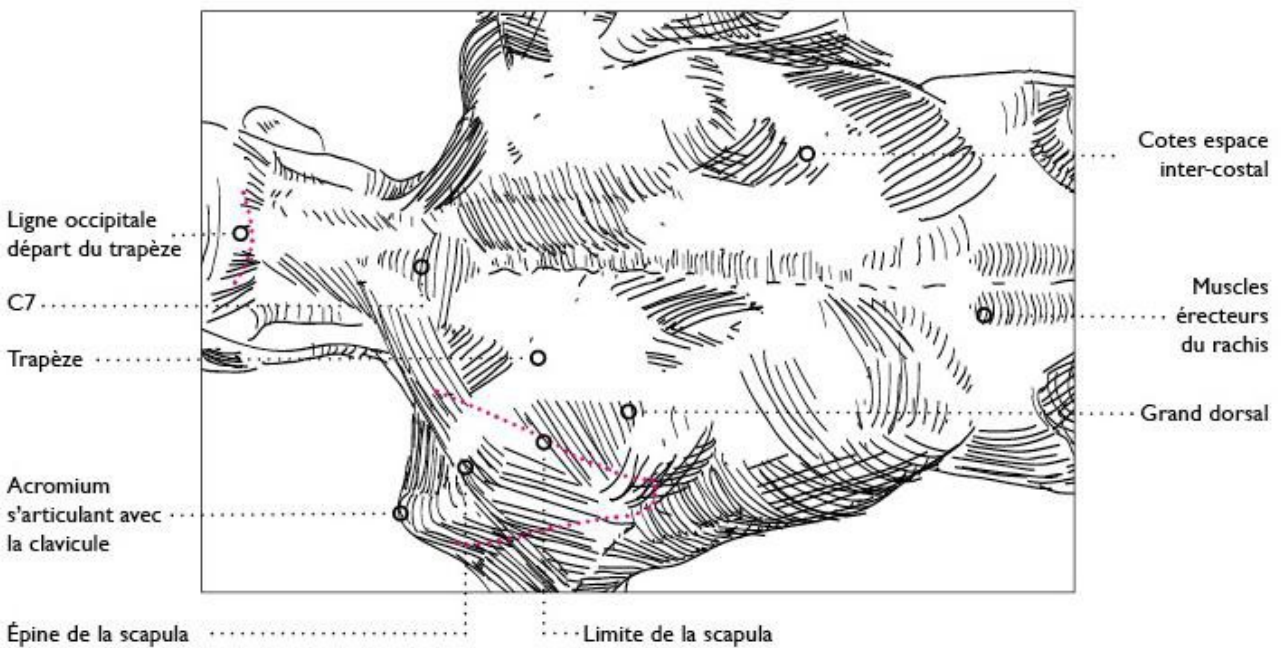


Illustration 23: M du dos

Toujours bien visibles, les muscles du dos donnent du relief, en particulier les trapèzes et les grands dorsaux.



## 4.4 Poitrine et tronc

### 4.4.1 Généralités.

L'aspect visible est très différent chez l'homme et chez la femme. Chez cette dernière, les seins sont développés. Ce sont les « mamelles » (à l'origine du mot mammifère)

Le squelette et les muscles sous-jacents influent sur l'aspect morphologique de même que les variations hormonales de grossesse et de lactation.

### 4.4.2 Myologie Morphologie

Muscle grand pectoral : *Pectoralis major*

Il occupe la face antérieure du thorax de chaque côté du sternum et s'insère sur la lèvre antérieure du sillon bicipital de l'humérus, sa forme est presque triangulaire lorsque le bras est levé, sa forme est presque rectangulaire en position anatomique. C'est aussi un muscle de la racine du membre supérieur.

Sur le dessin de LEONARD DE VINCI, l'insertion brachiale n'est pas nettement précisée,

Le muscle petit pectoral profond n'est pas visible.

Muscle grand oblique de l'abdomen (oblique externe) par ses insertions supérieures surtout cinquième et sixième côtes peut avoir une influence sur la morphologie de la poitrine.

Muscle petit oblique (oblique interne) et Muscle transverse (non visible) sont plus profond et n'intéressent que la paroi abdominale.

Muscle droit de l'abdomen: le droit et le gauche étant relié par la ligne blanche aponévrotique sur la ligne médiane et répondent latéralement aux trois précédents (muscles larges).

Ses intersections fibreuses peuvent le faire apparaître sous la forme « tablette de chocolat » chez les athlètes. Son insertion haute sur le sternum se situe à la partie basse de la région inter-mammaire

Muscle grand dorsal : Outre son rôle morphologique pour le tronc, il appartient aussi aux muscles de la racine du membre supérieur.

Muscle grand dentelé : même remarque que pour le précédent. Ses faisceaux peuvent être visibles lorsque le bras est levé, tendu et écarté du thorax ( c'est la position pour l'examen du sein)

Muscle deltoïde sera traité avec le membre supérieur. mais il est intéressant pour sa proximité avec le grand pectoral au niveau de la ligne delto-pectorale.

La poitrine est un organe important de la séduction féminine mais les canons de la beauté diffèrent .

Il existe différentes formes de seins

La position idéale des seins serait de former un triangle équilatéral entre la base du cou et les mamelons. Cependant, cet équilibre est assez rare et la morphologie générale du corps joue un rôle important,

Le sein le plus commun est vaguement hémisphérique souvent avec un dessus concave et un dessous convexe. Le sein en forme de poire, ou périforme, est riche en glandes mammaires.

Nous sommes en présence d'un triangle équilatéral dont le sommet est la fourchette sternale.

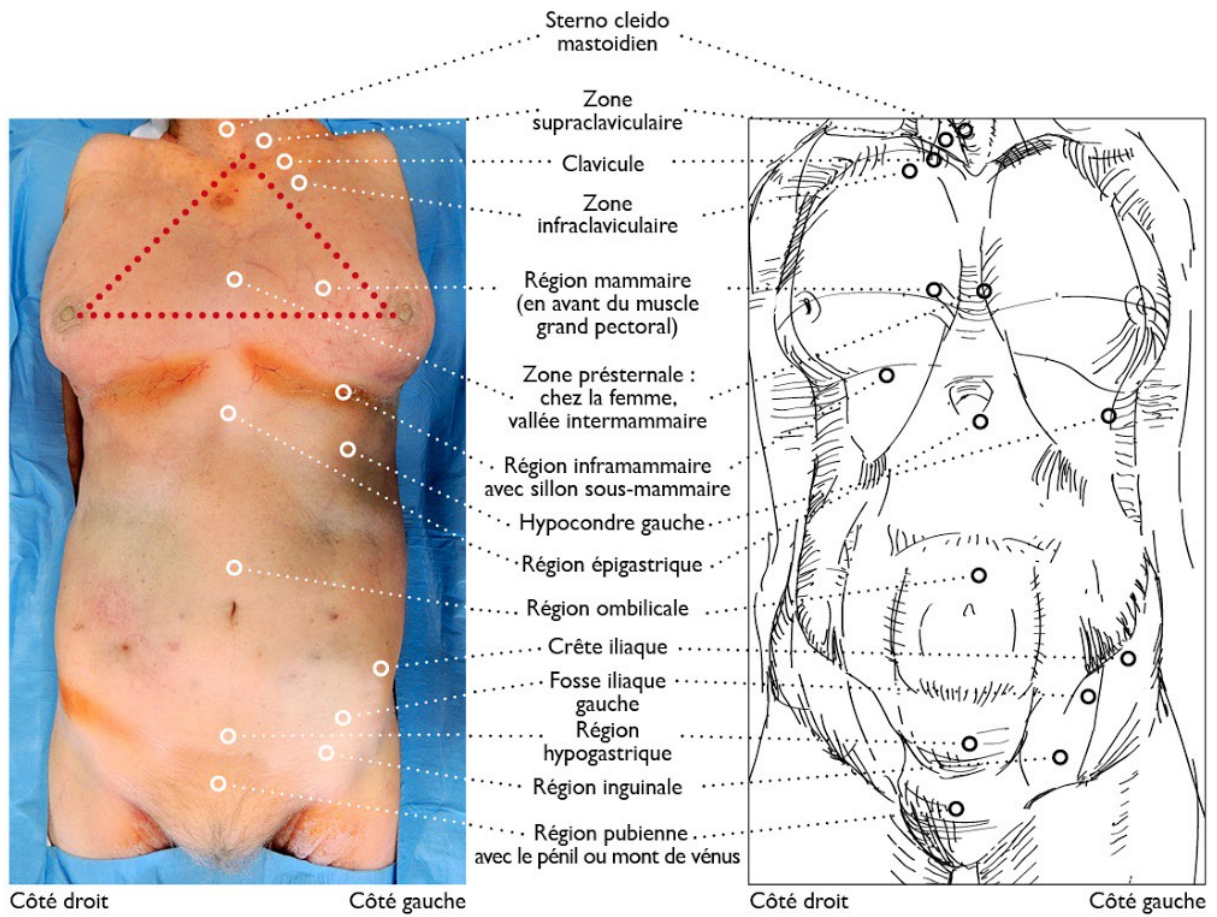



Illustration 24



*Peinture 40: position parfaite des mamelons*

Selon BUFFON : « La distance entre les deux mamelons est égale aux distances mamelon-fourchette sternale de chaque côté. La forme des mamelles varie dans les espèces d animaux et dans la espèce suivant les différents âges On que les femmes dont les mamelles ne sont bien rondes mais en forme de poire sont les meilleures nourrices parce que les peuvent alors prendre dans leur bouche non seulement le mamelon mais une partie même de l extrémité de la mamelle Au reste pour que les mamelles des femmes soient bien placées il faut qu il y autant d espace de l un des mamelons à l autre qu il y en a depuis le mamelon jusqu milieu de la fossette des clavicules en que ces trois points fassent un triangle équilatéral

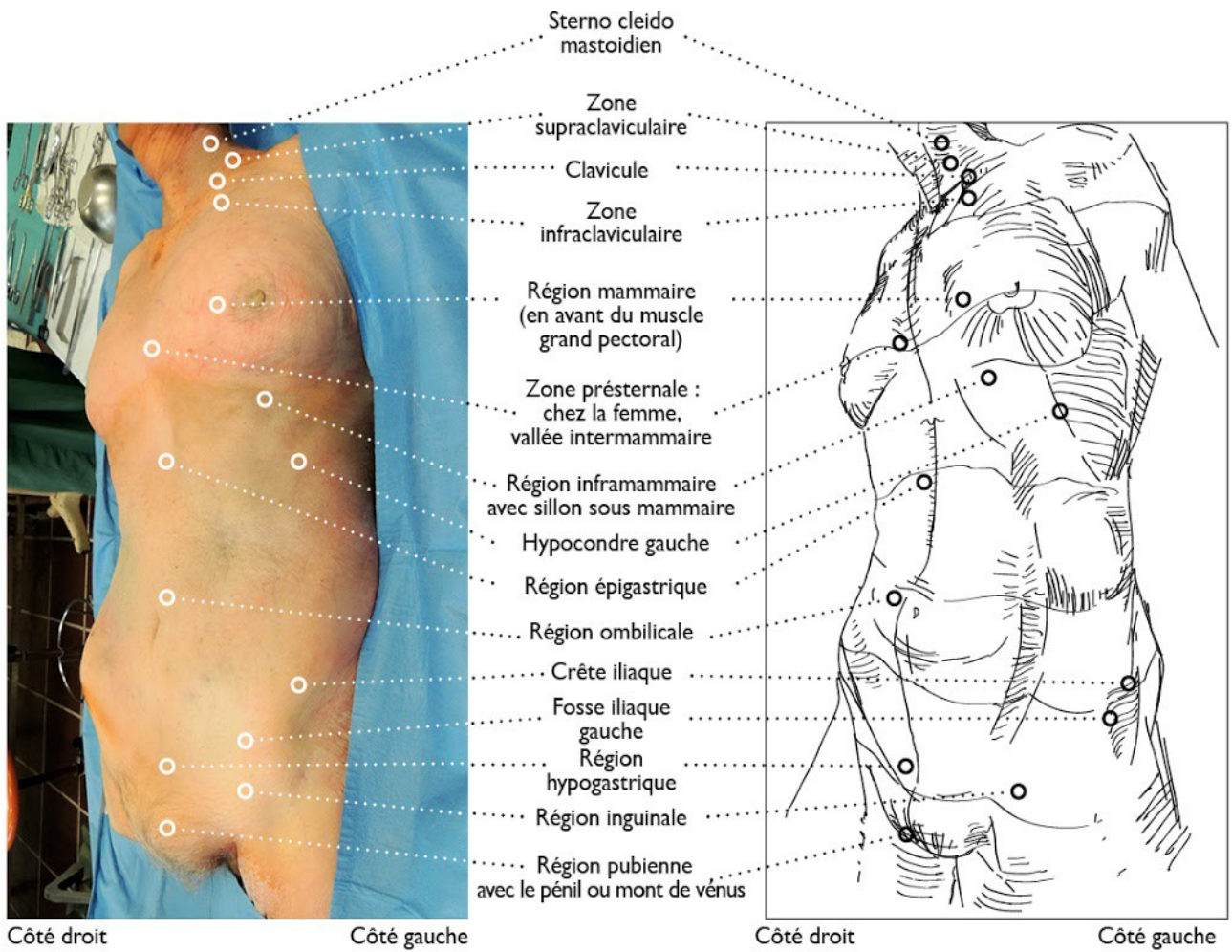
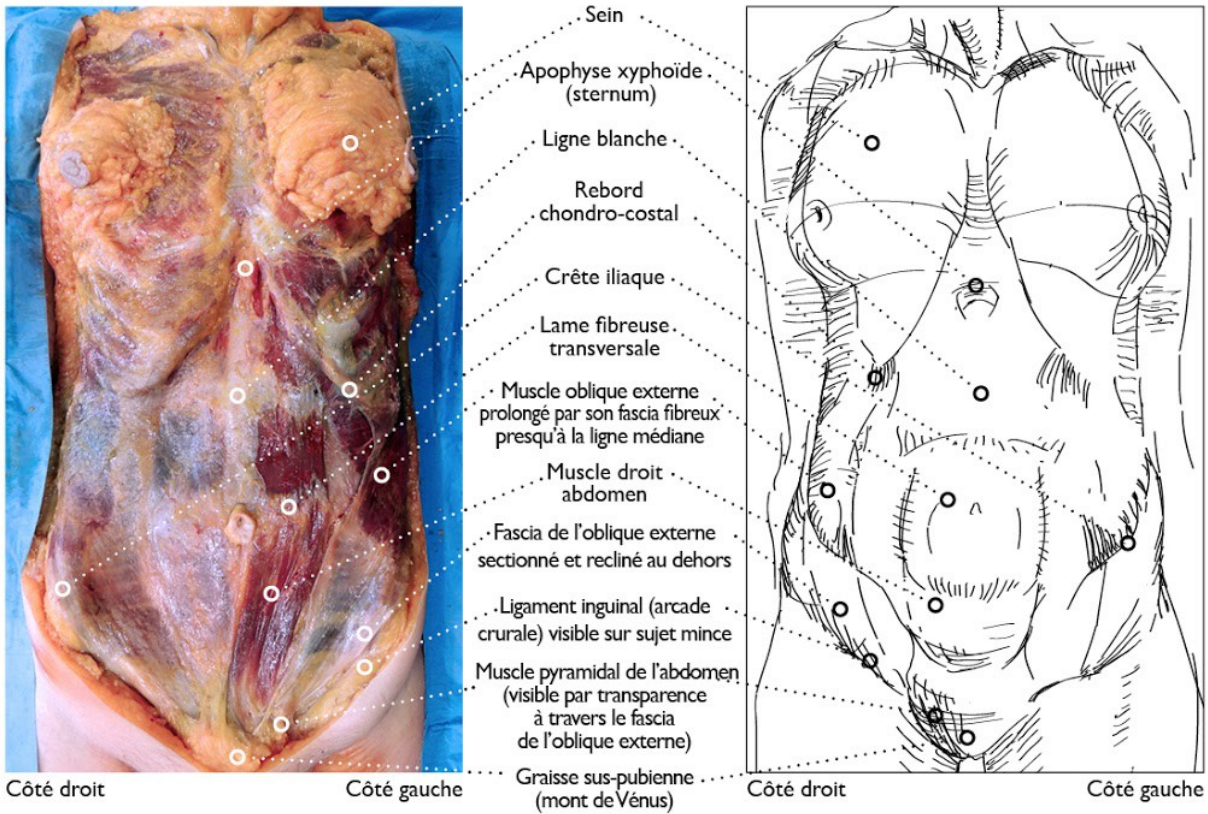


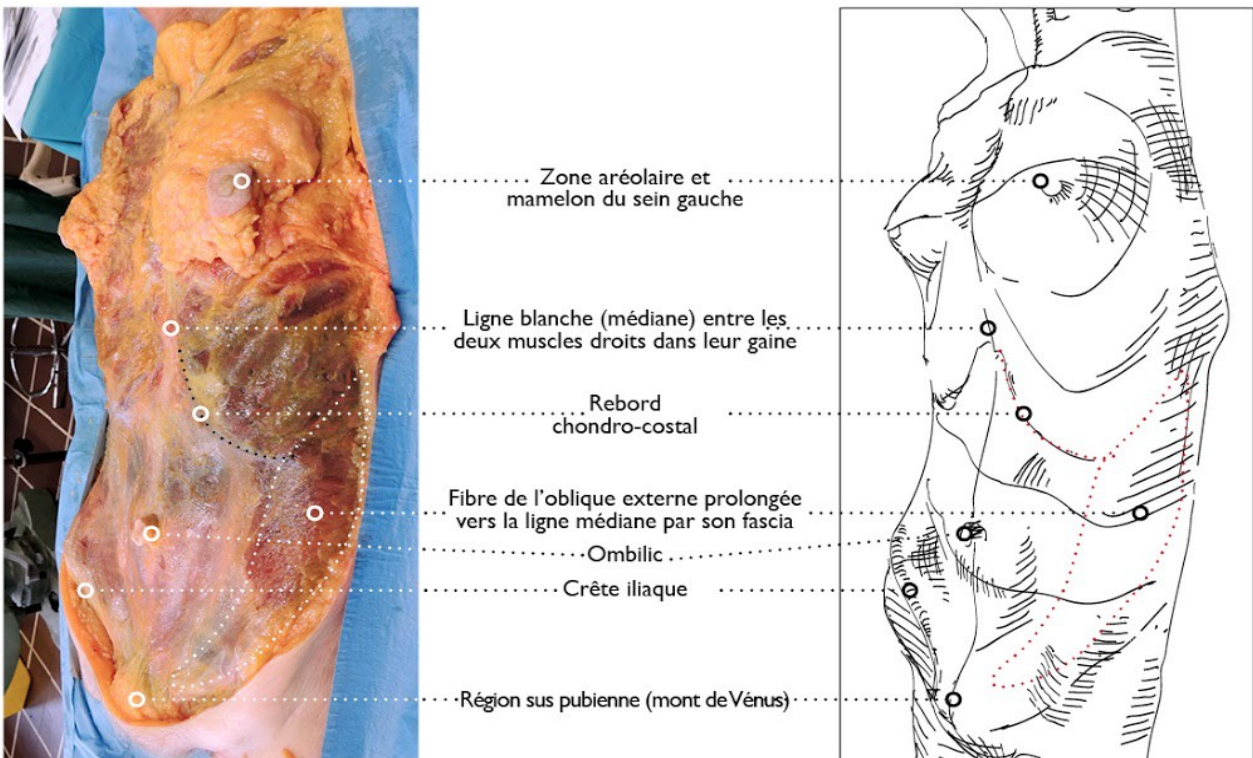
Illustration 25: Thorax vue antérieure ou ventrale légèrement oblique





Dissection 12: Vue antérieure (ventrale) après ablation de la peau et des tissus superficiels; écorché.

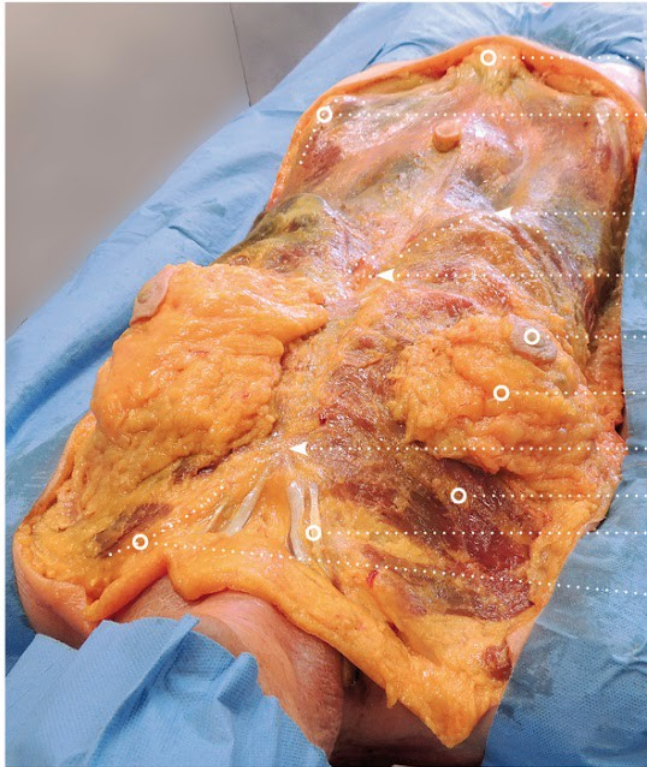
Haut



Bas

Dissection 13: Dissection trois-quarts gauche

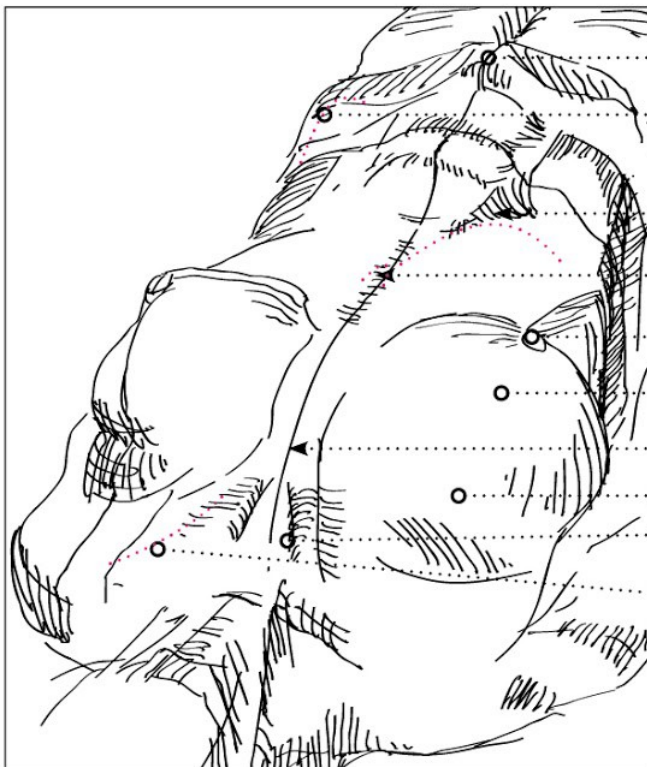
Bas



- ..... Région pubienne
- ..... Crête iliaque
- ..... Rebord chondro-costal
- ..... Apophyse xyphoïde
- ..... Aréole } Sein
- ..... Mamelon } Sein
- ..... Echancrure sternale
- ..... Grand pectoral
- ..... Sterno-cleïdo-mastoidien
- ..... Clavicule

Haut

Bas



- ..... Région pubienne
- ..... Crête iliaque
- ..... Rebord chondro-costal
- ..... Apophyse xyphoïde
- ..... Aréole } Sein
- ..... Mamelon } Sein
- ..... Echancrure sternale
- ..... Grand pectoral
- ..... Sterno-cleïdo-mastoidien
- ..... Clavicule

Haut

Dissection 14: Vue Antéro postérieure du tronc




### 4.4.3 Morphologie externe



Peinture 41



Peinture 42



Peinture 43



Peinture 44

#### 4.4.4 Conclusion

La poitrine nue est d'une part un organe sexuel et nourricier (thème pictural de la Vierge nourrissant l'enfant Jésus, *Virgo lactans*) et d'autre part marque la libération du corps féminin comme attribut érotique fondamental de la femme (BUFFON).

### 4.5 Membre supérieur

#### 4.5.1 Bras

##### 4.5.1.1 Racine du membre : muscles de l'épaule

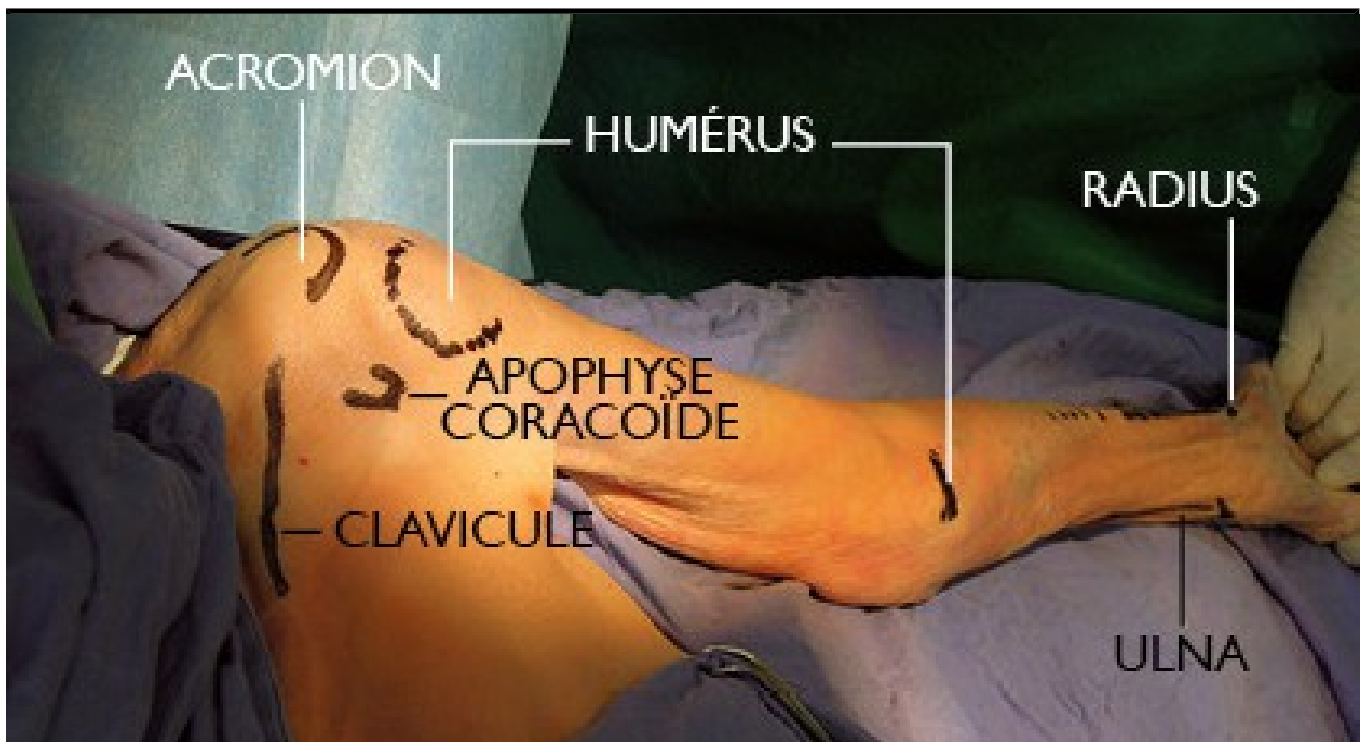
Le muscle deltoïde donne sa forme à l'épaule ; c'est le moignon de l'épaule. Ses fibres convergent vers la tubérosité deltoïdienne de l'humérus. Il s'insère sur l'acromion, la clavicule et sur l'épine de la scapula (omoplate) en réalisant trois faisceaux : - antérieur - moyen – postérieur. Son relief apparaît sous la peau chez les sujets musclés.

Le muscle sus-épineux élève l'humérus, agit comme déclencheur pour le deltoïde.

Le muscle sous-épineux élève l'humérus et le tire vers l'arrière.

Le muscle sous-scapulaire provoque une adduction et une rotation de l'humérus. Le muscle grand rond provoque une rotation de l'humérus.

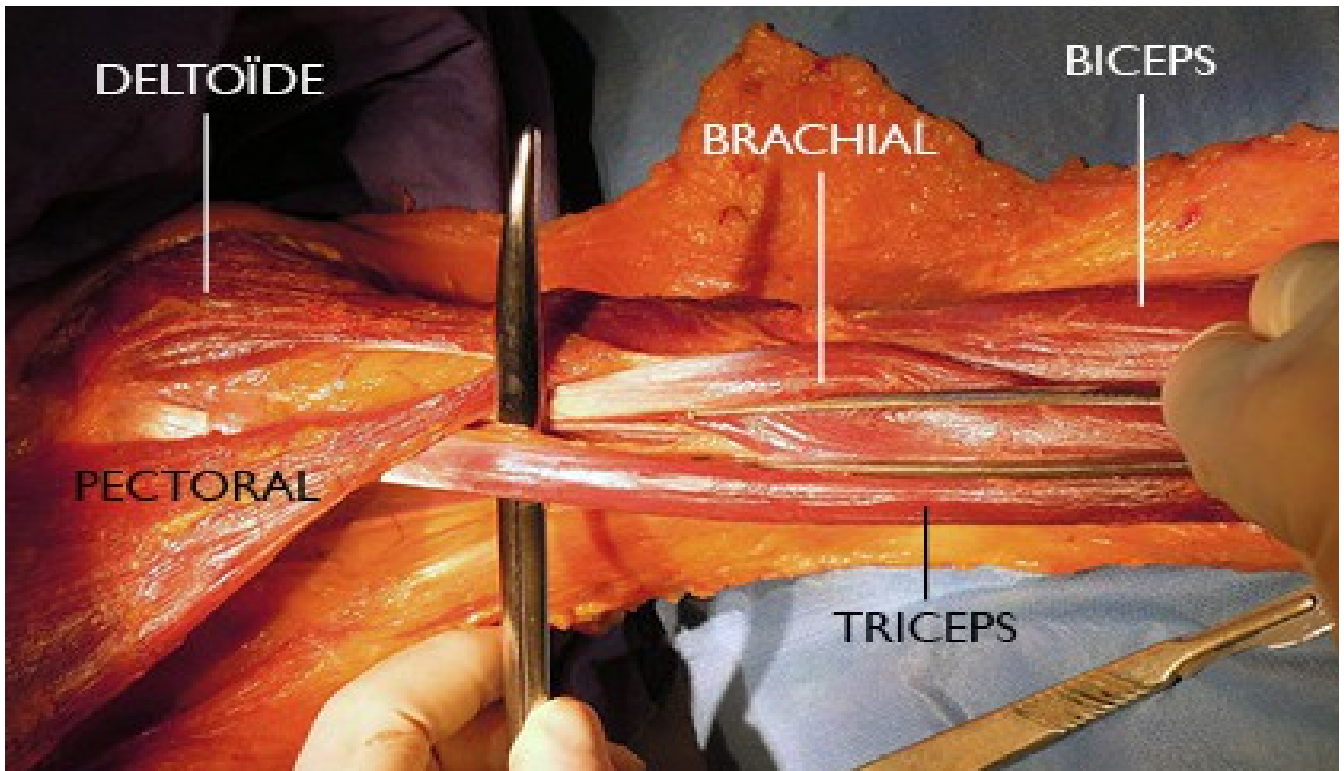
Le muscle petit rond provoque une rotation de l'humérus et le tire en arrière.



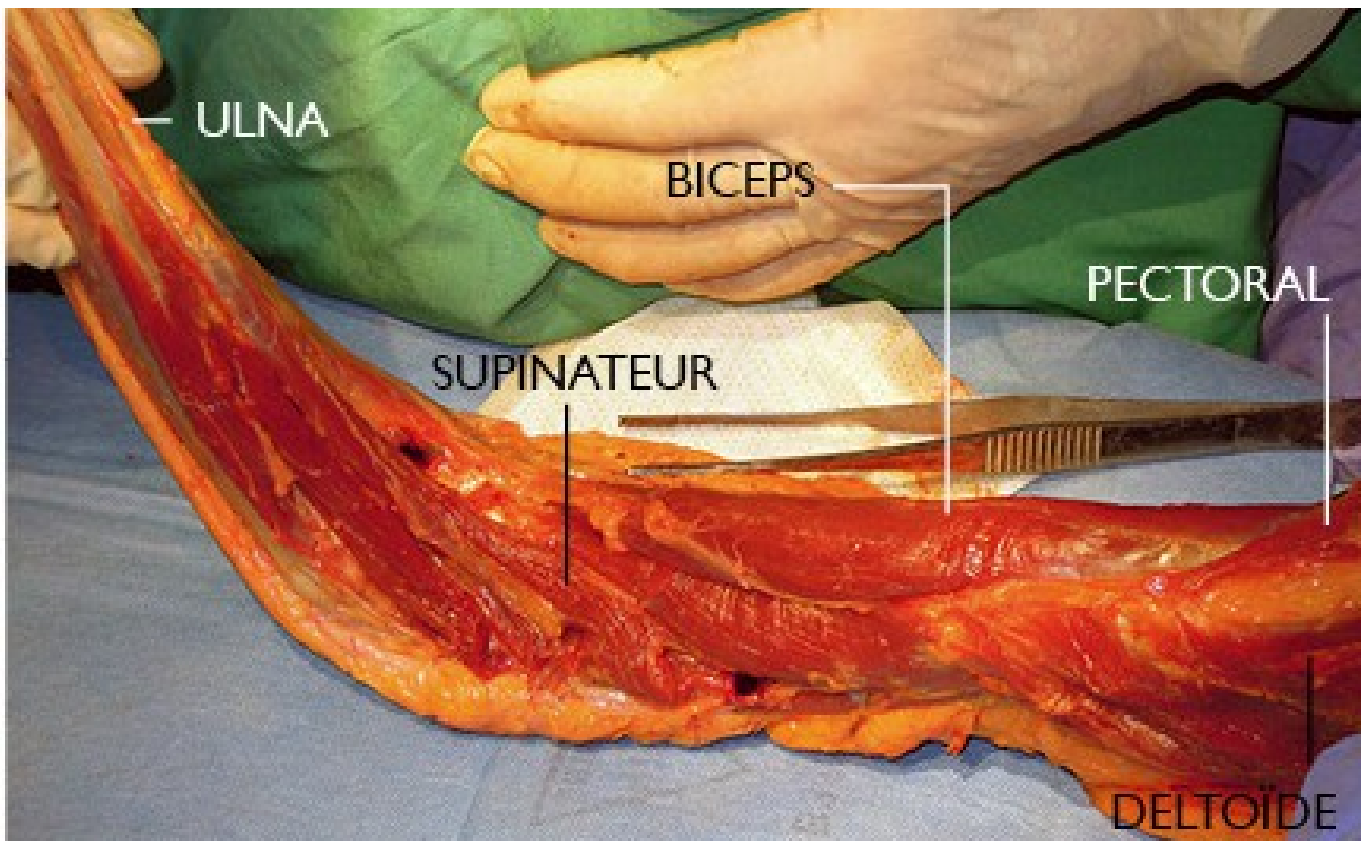
*Illustration 26: Épaule et bras Vue antéro latérale bras soulevé par un coussin. main en position intermédiaire entre pronation et supination.*

Nous voyons la coracoïde et la clavicule.



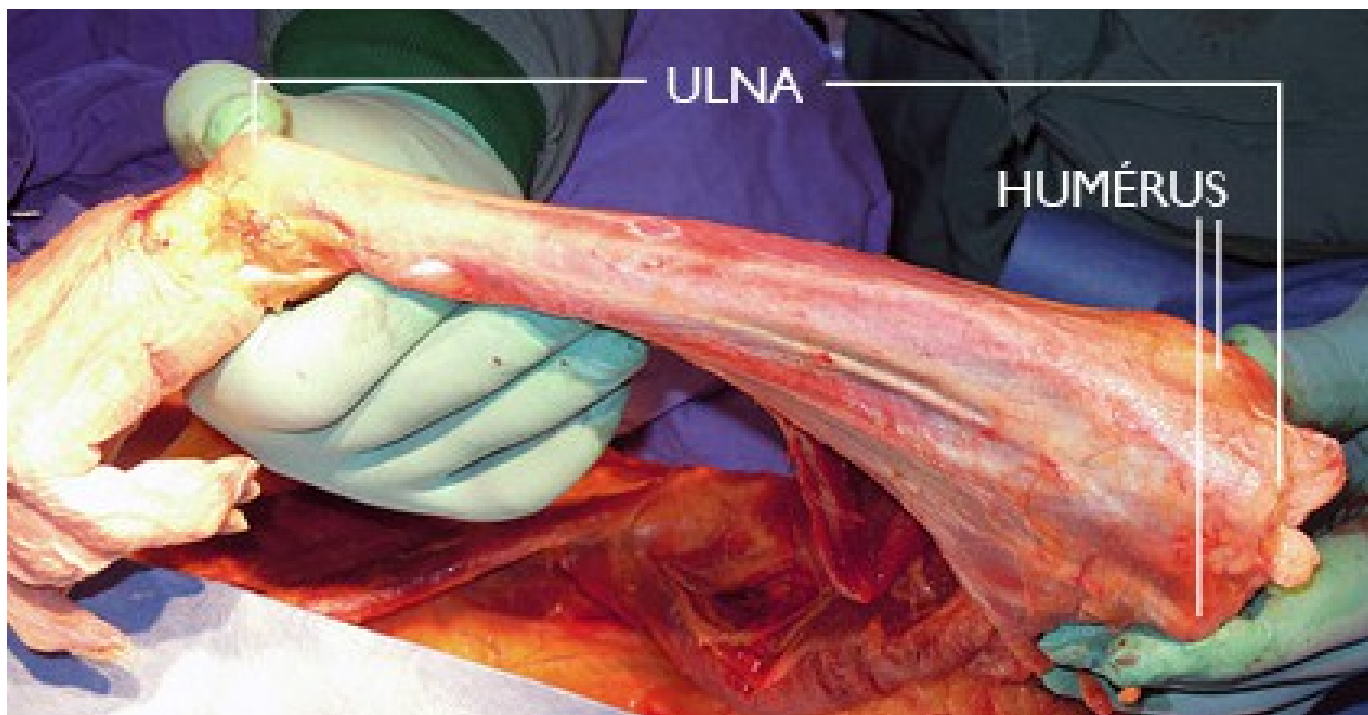


Dissection 15: Vue antéro-médiale - biceps brachial - coraco-brachial - brachial antérieur- triceps - forme du bras



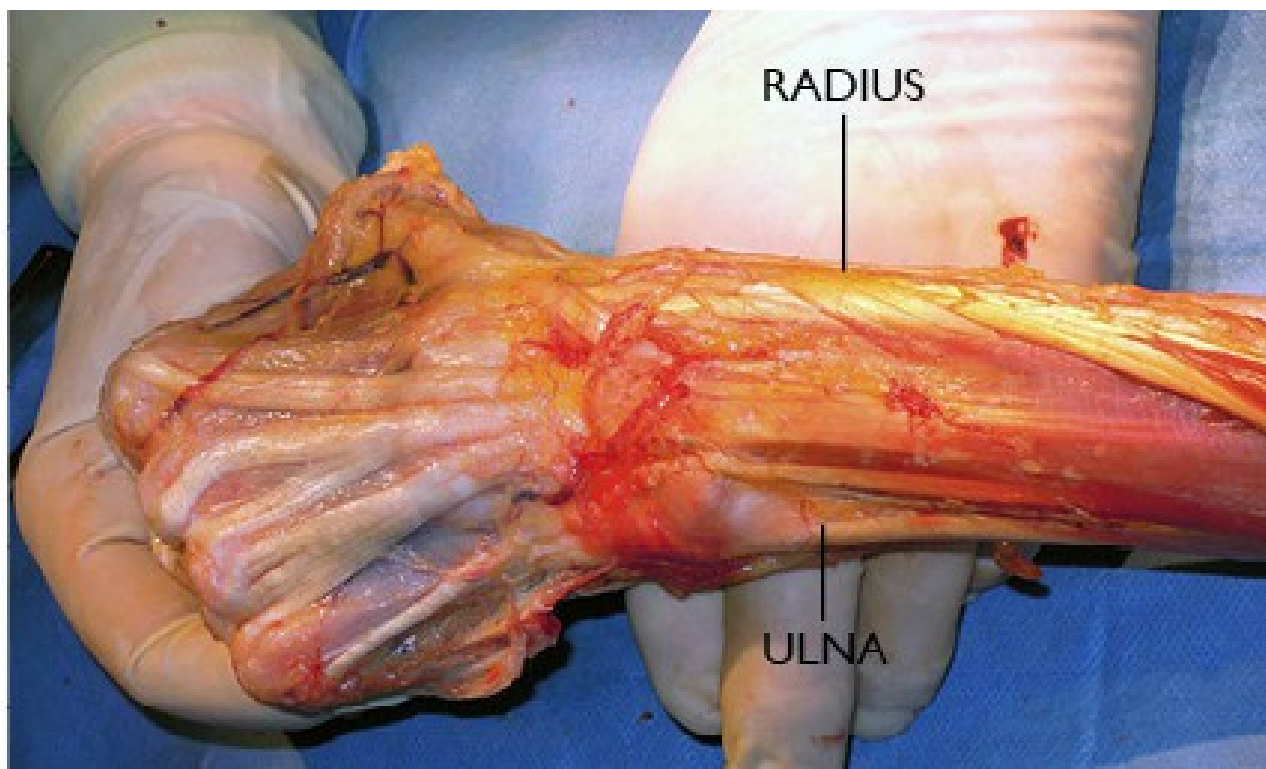
Dissection 16: Bras et Avant bras

### 3.5.1.3 Muscles de l'avant-bras



Dissection 17: Avant bras fléchi sur le bras.

Au niveau du poignet, le volume du radius est plus important que celui de l'ulna.



Dissection 18: Main en pronation

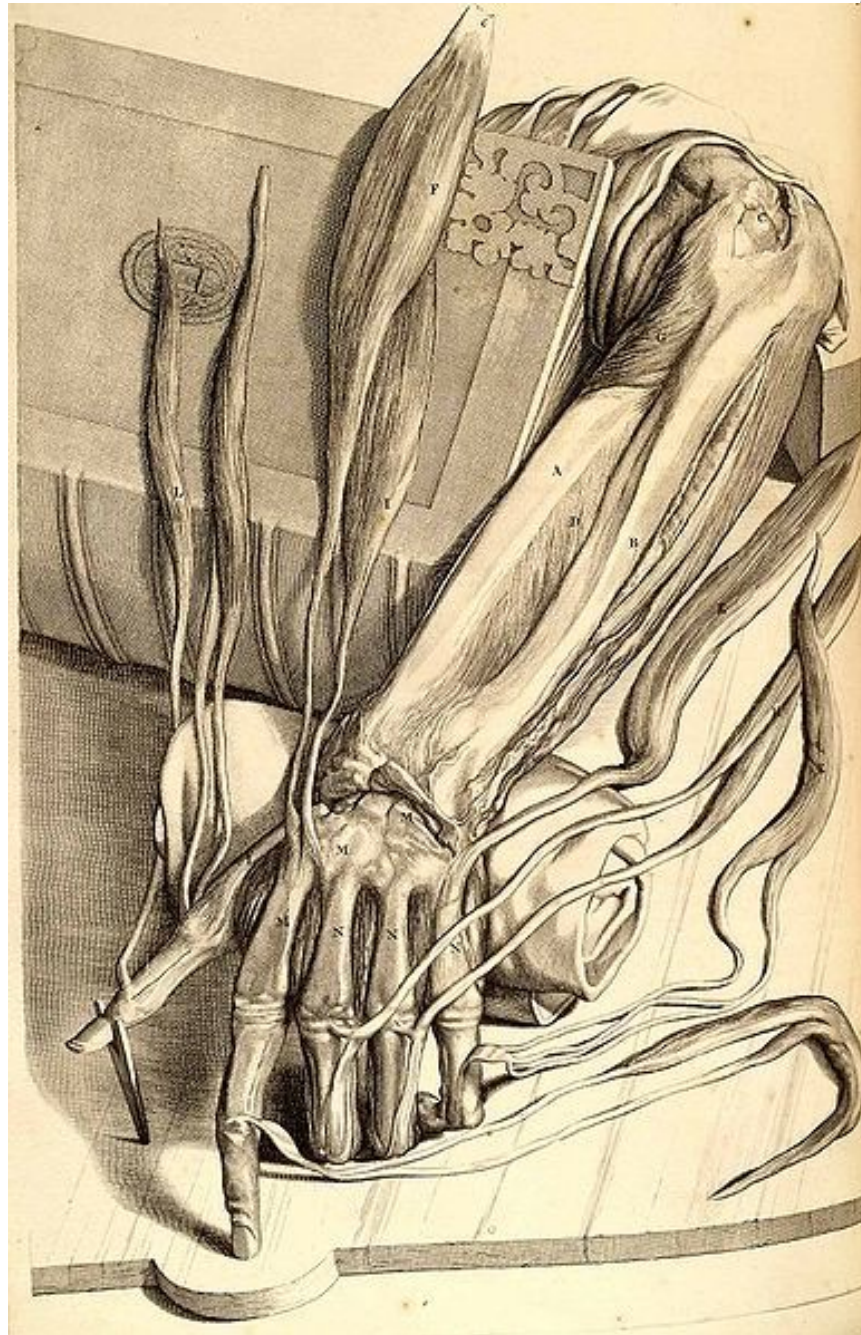
## 4.5.2 Avant bras selon Govert BIDLOO

ou Govard BIDLOO ( 1649- 1713 ),<sup>11</sup>

<sup>11</sup>, *Medicinae Doctoris & Chirurgi, Anatomia Hvmni Corporis: Centum & quinque Tabvlis Per artificiosiss. G. De Lairese ad vivum delineatis, Demonstrata, Veterum Recentiorumque Inventis explicata plurimisque, hactenus non detectis, Illvstrata*105

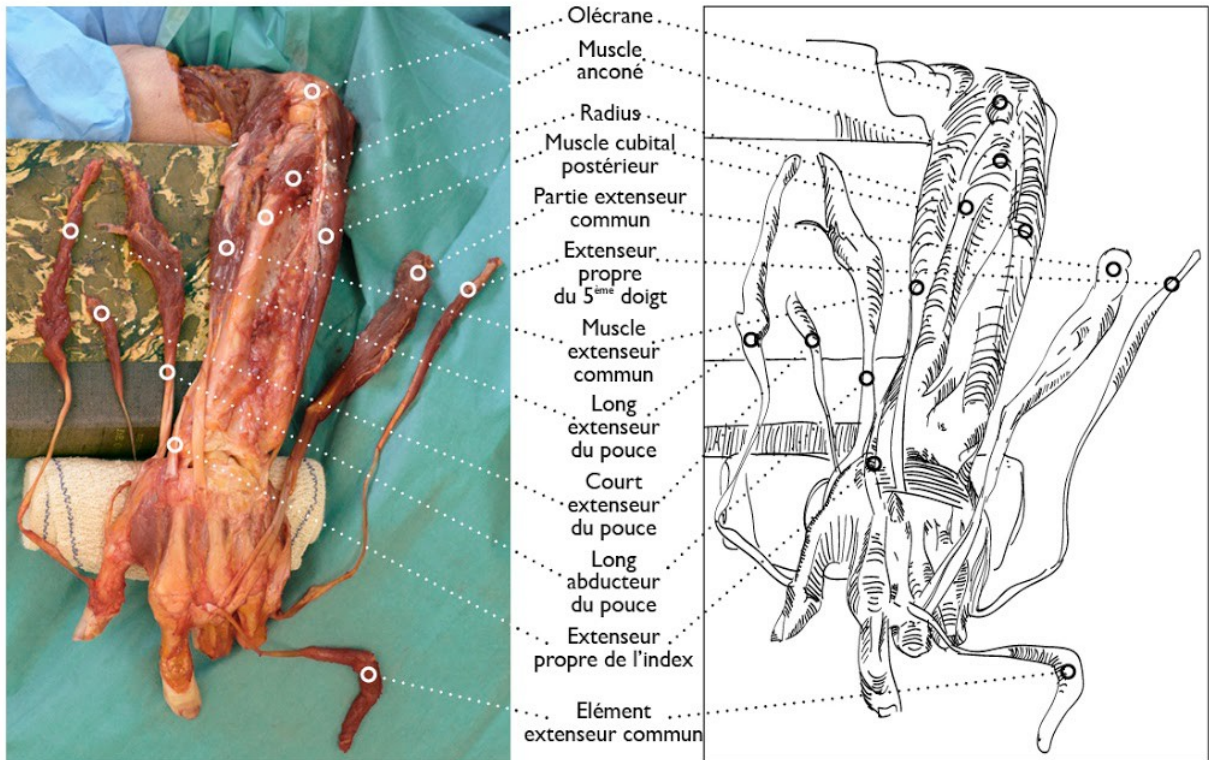
## Conditions de travail de BIDLOO

En 1685, il publia un traité d'anatomie, *Anatomia Hvmani Corporis* . de 105 planches gravées par Abraham BLOOTELING, d'après les dessins de Gérard de LAIRESSE, montrant le corps humain à la fois dans une attitude vivante et disséquée.

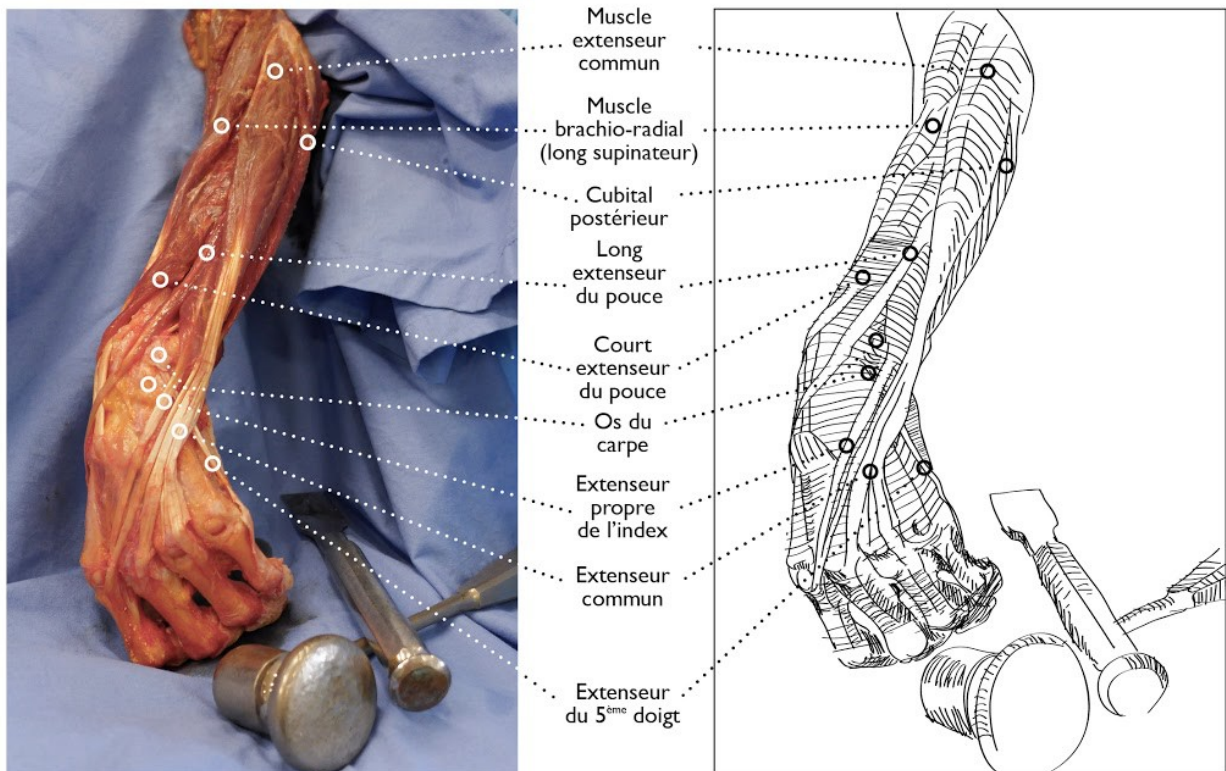


*Illustration 27: dissection anatomique dans l'ouvrage de BIDLOO*





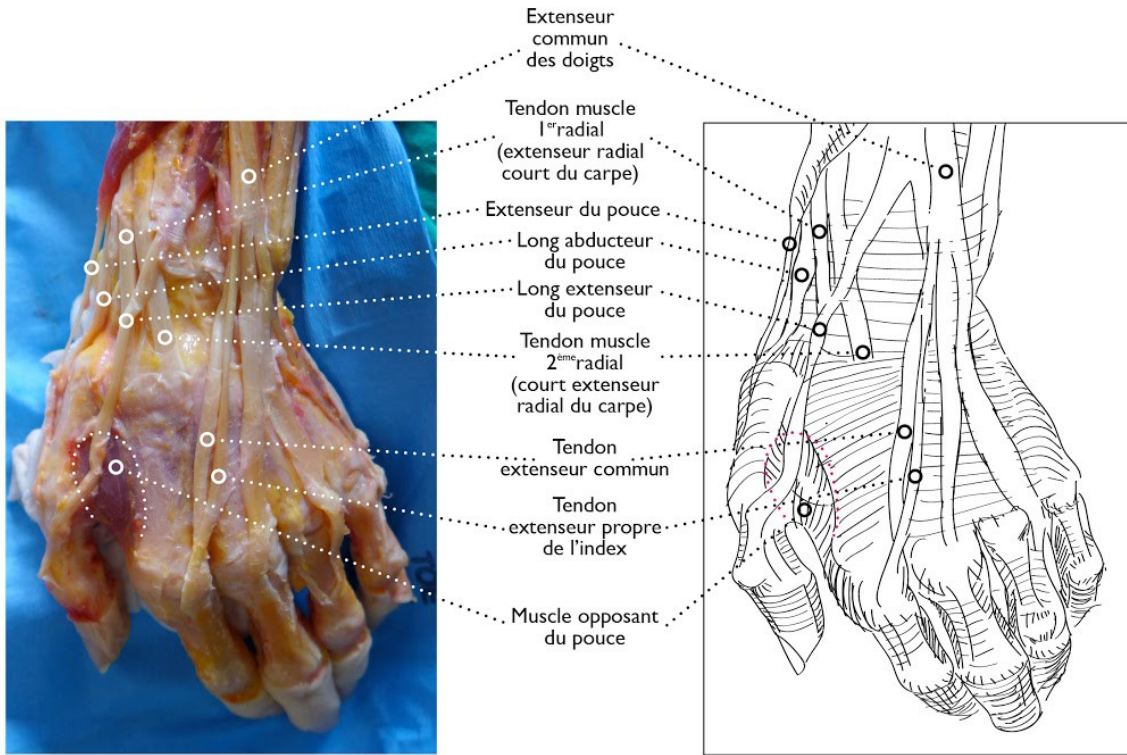
Dissection 19: Dissection d'après BIDLOO de l'avant-bras face dorsale gauche



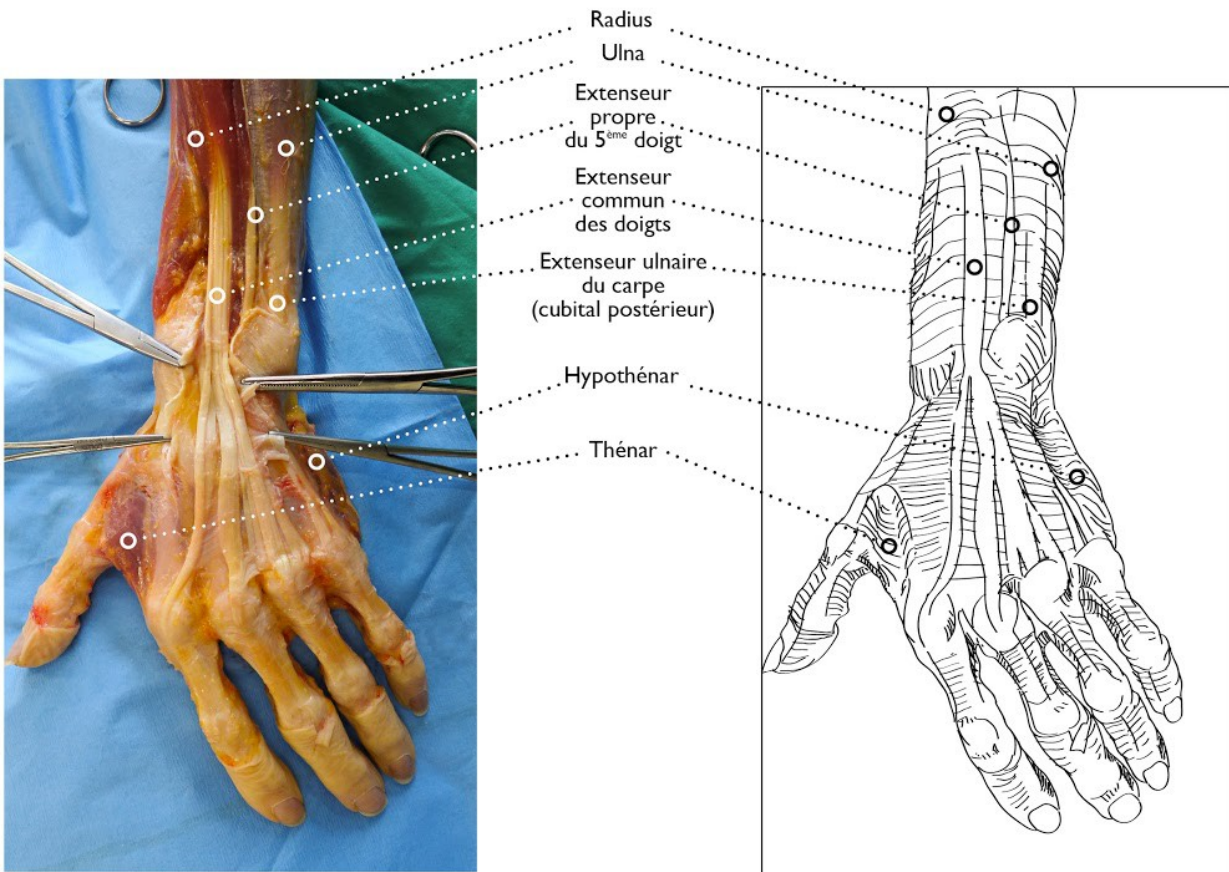
Dissection 20: dissection d'après BIDLOO de l'avant-bras face dorsale gauche

Comparaison avec les conditions de travail actuelles

La dissection se passe dans un laboratoire d'anatomie habilité pour l'enseignement et la recherche



Dissection 21: Vue dorsale main gauche



Dissection 22: Vue dorsale poignet main gauche

### Conclusion

Nous sommes admiratifs de l'exactitude anatomique et de la beauté du travail de l'anatomiste et de l'illustrateur.



### 4.5.3 Main



Peinture 45

Le pouce ne comporte que deux phalanges P1 et P3.



Peinture 46: Crâne de chien




Peinture 47: squelette main crâne chien



Peinture 48: main du David





*Peinture 49: d'après René MAGRITTE*

« Ceci n'est pas une pipe. » Même peinte de la manière la plus réaliste qui soit, un tableau qui représente une pipe n'est pas une pipe. Elle ne reste qu'une image de pipe qu'on ne peut ni bourrer, ni fumer, comme on le ferait avec une vraie pipe. La connotation sexuelle est évidente.



*Peinture 50: d'après DÜRER*

La position de mains jointes est intermédiaire entre la pronation et la supination



## 4.6 4.6 membre inférieur



Peinture 51: Étude des muscles du membre inférieur

### 4.6.1 Fesse

En avant, la myologie est la partie basse de la paroi abdominale vue avec le tronc

En arrière c'est la région fessière

Les fesses comprennent les muscles fessiers (Gluteus maximus, medius, minimus) ainsi qu'une quantité de graisse.

Esthétiquement sont visibles les repères anatomiques suivants ;

- \*en haut, la crête iliaque,

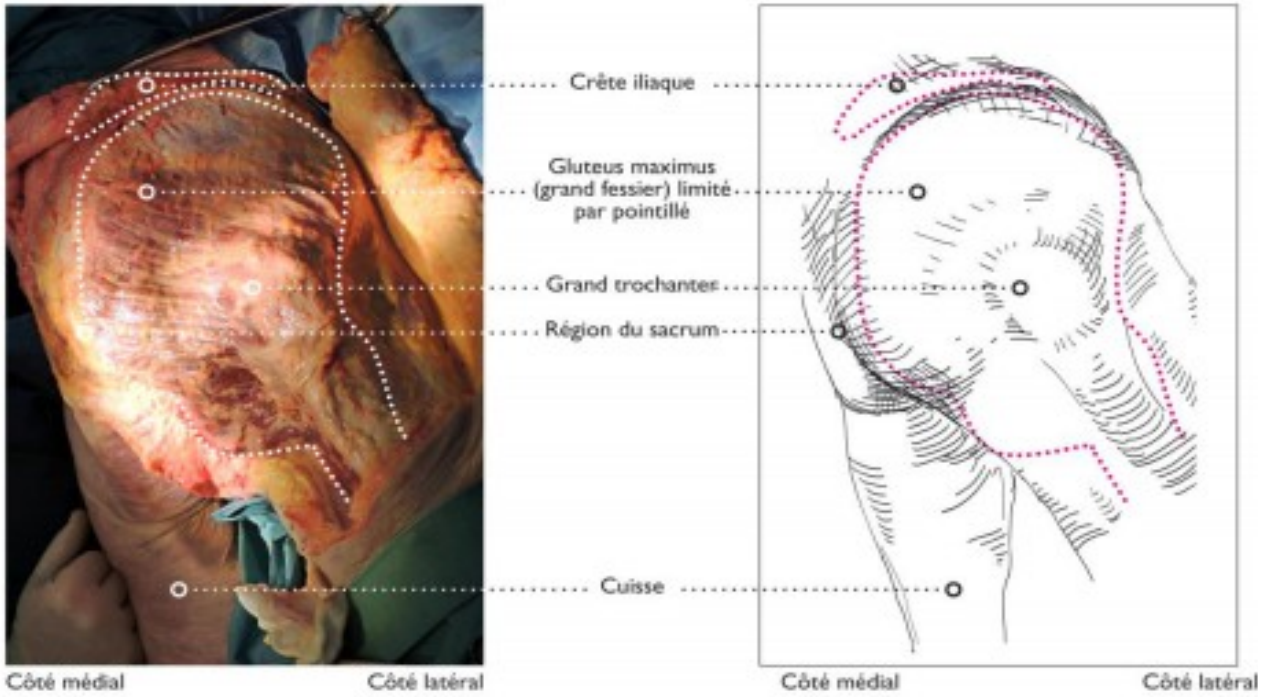
- \* en bas le grand trochanter du fémur,

- \* entre les deux, le gluteus maximus qui donne sa forme générale à la fesse ; dans le plan profond non visible les muscles pelvi-trochantériens participent au modelage de la fesse en particulier le gluteus medius lors de la station debout.

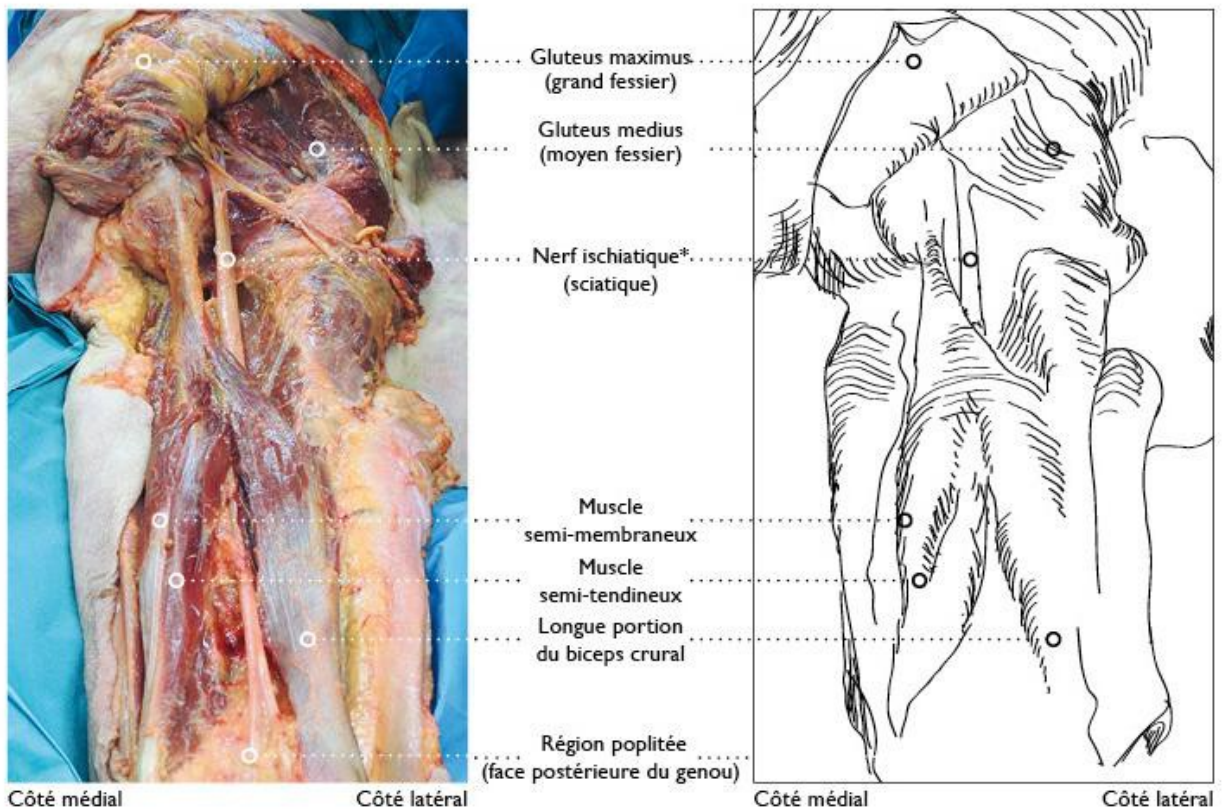
- \* une quantité variable de graisse dont l'excès peut aboutir à la « culotte de cheval » , Celle-ci peut déborder sur la morphologie de la cuisse,

Les autres muscles pelvi-trochantériens (moyen, petit fessier, pyramidal...)visibles sur la dissection ne se voient pas esthétiquement, bien que contribuant au modelage de la fesse, en particulier en position debout.





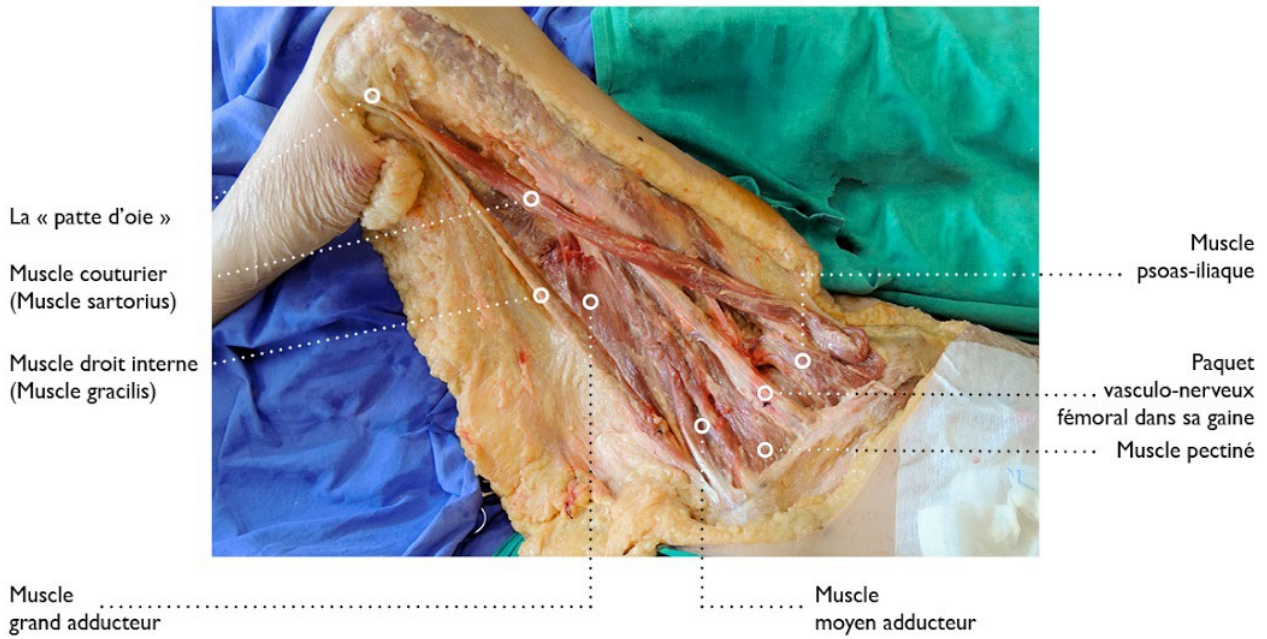Dissection 23: Muscles de la fesse



Dissection 24: membre inférieure droit région fessière, grand fessier sectionné et écarté

## 4.6.2 Cuisse genou

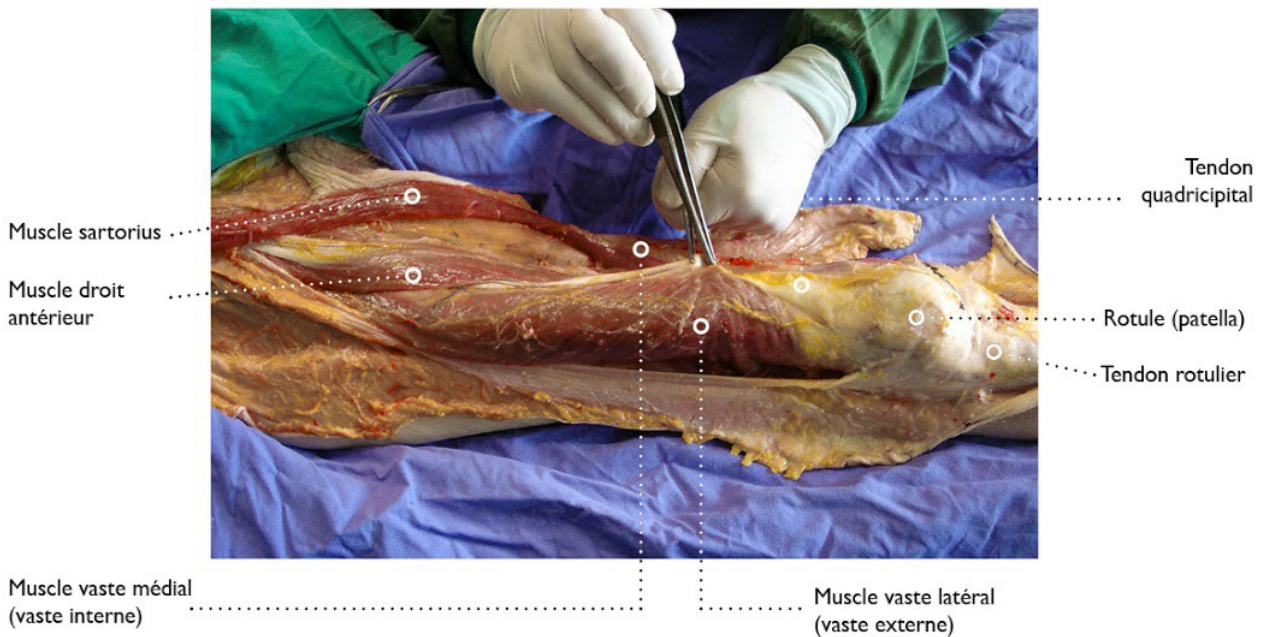
Vue médiale



Dissection 25: Dissection cuisse gauche: loge des adducteurs

Dis

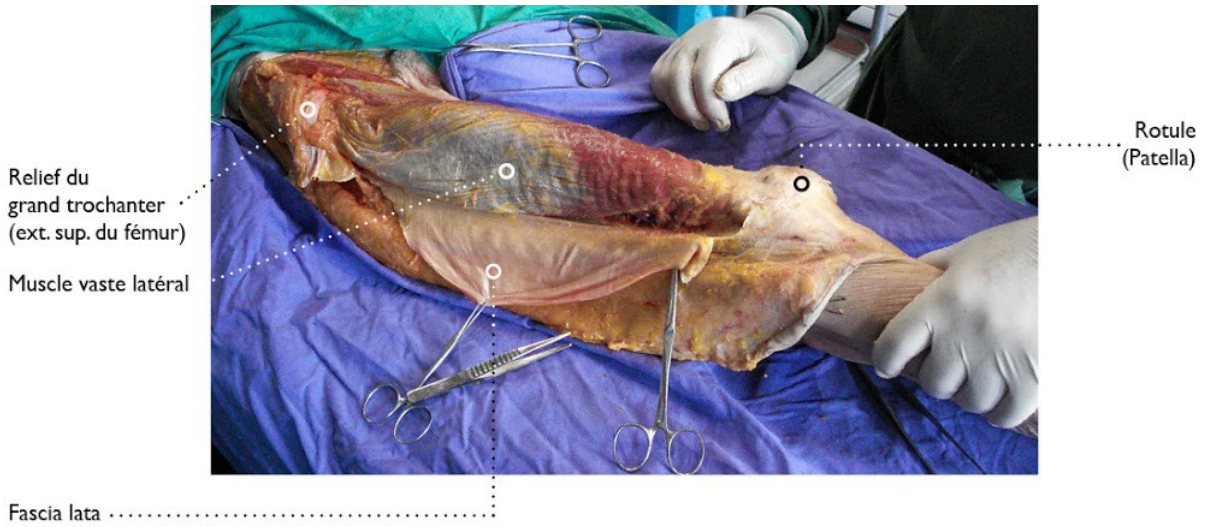
Vue antérieure



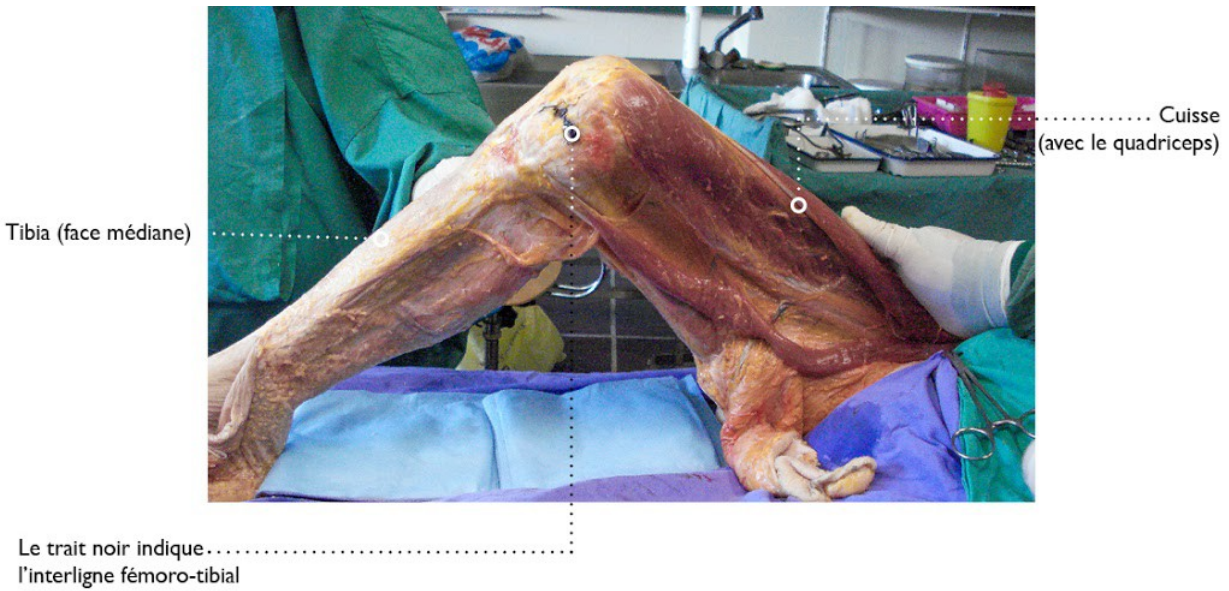Dissection 26: section cuisse droite: quadriceps et sartorius

Le quadriceps est constitué de quatre chefs; droit antérieur, vaste latéral, vaste médial et le muscle crural (vaste intermédiaire) n'est pas visible.





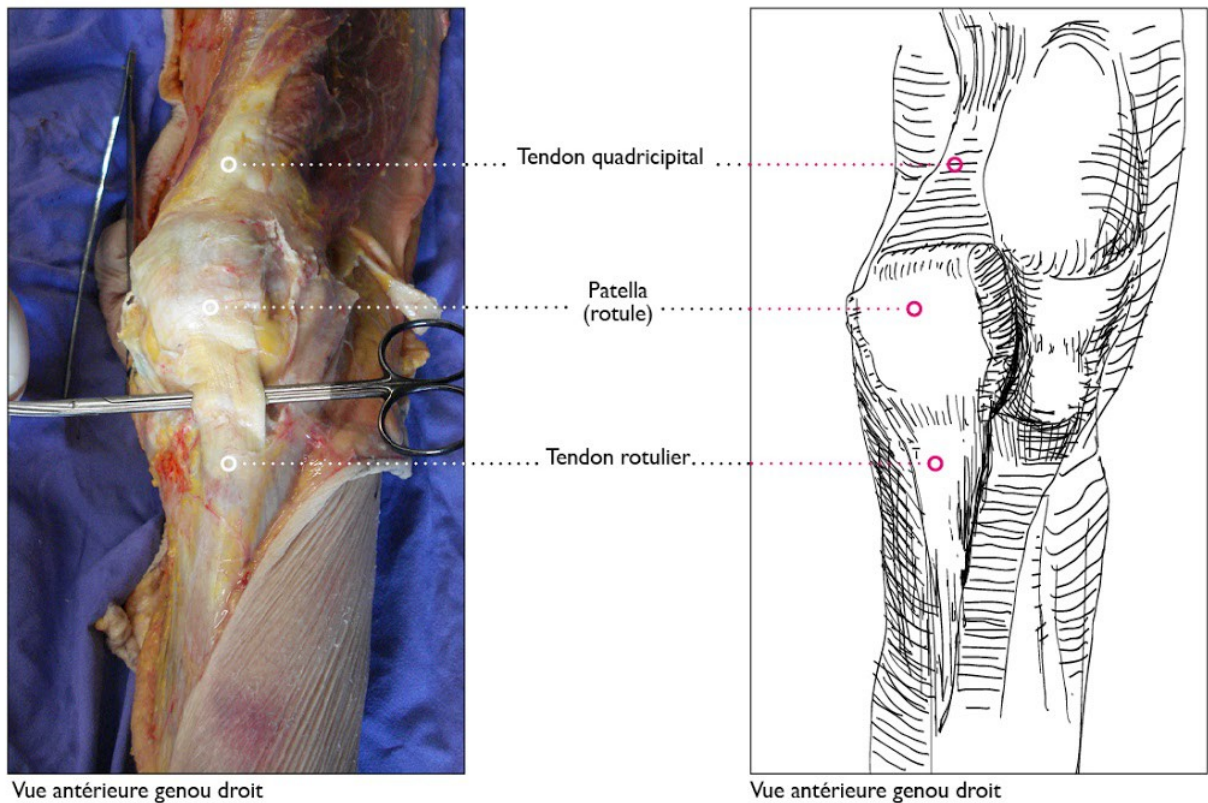
*Dissection 27: Dissection quadriceps*



*Dissection 28: Dissection face médiale de la cuisse et vue médiale tibia et gastrocnémiens*



### 4.6.3 Genou



*Dissection 29: Vue antérieure genou droit*

La rotule se présente sous la forme d'un os triangulaire carré dont la pointe est dirigée vers le bas, c'est-à-dire vers le tibia.

Elle participe à la constitution du squelette du genou en permettant les mouvements de flexion-extension (replier et étendre la jambe) du genou.

La rotule est située superficiellement, et de ce fait est palpable immédiatement sous la **peau**.

Elle se situe entre le tendon du **muscle quadriceps fémoral** (qui la maintient en place) et le tendon patellaire (anciennement rotulien) en bas (par lequel elle est reliée au tibia).

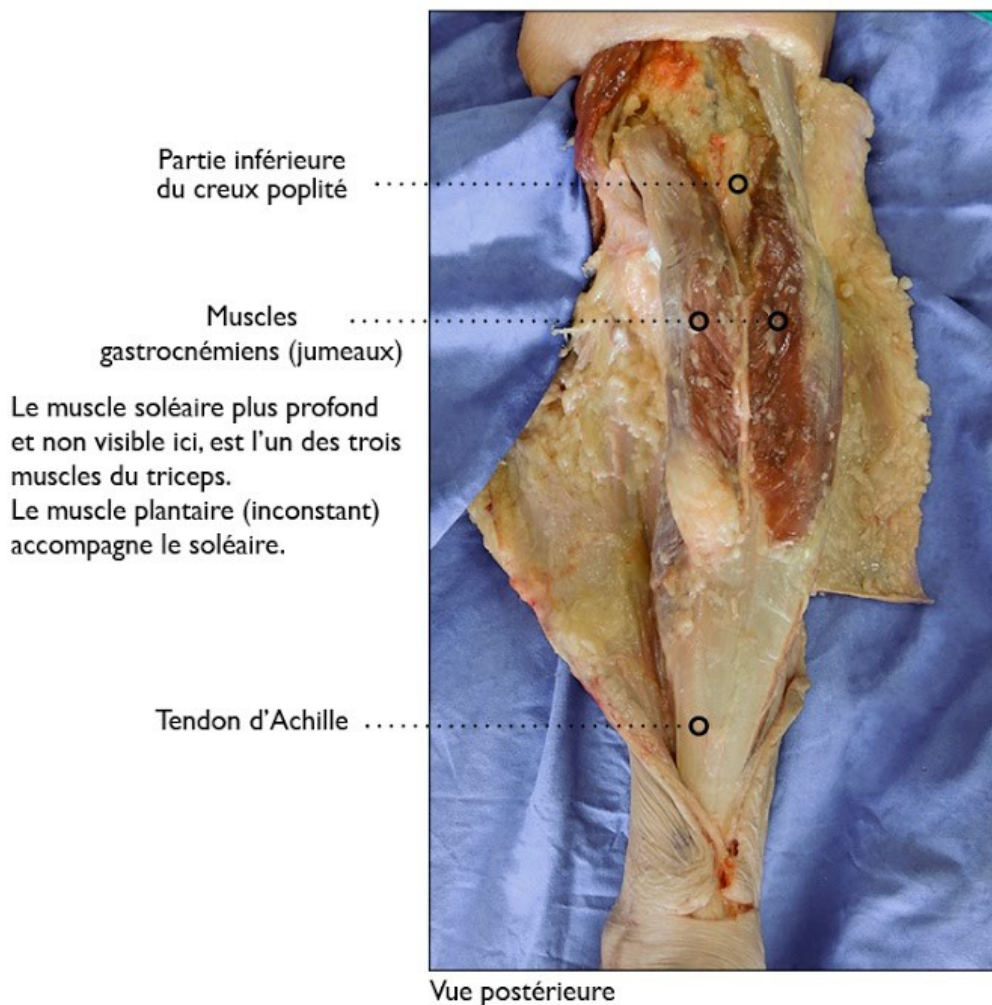
À la partie postérieure s'attache la capsule de l'articulation. À la partie antérieure s'attache le tendon quadricipital :

- en avant, les fibres du muscle droit fémoral.
- au milieu, les fibres du muscle **vaste latéral** et du muscle vaste médial.
- en arrière, les fibres du muscle **vaste intermédiaire**.

Le bord latéral se dirige obliquement en dedans et en bas. À la partie postérieure s'attachent les fibres du muscle vaste latéral. À la partie antérieure s'attachent les fibres du rétinaculum patellaire.

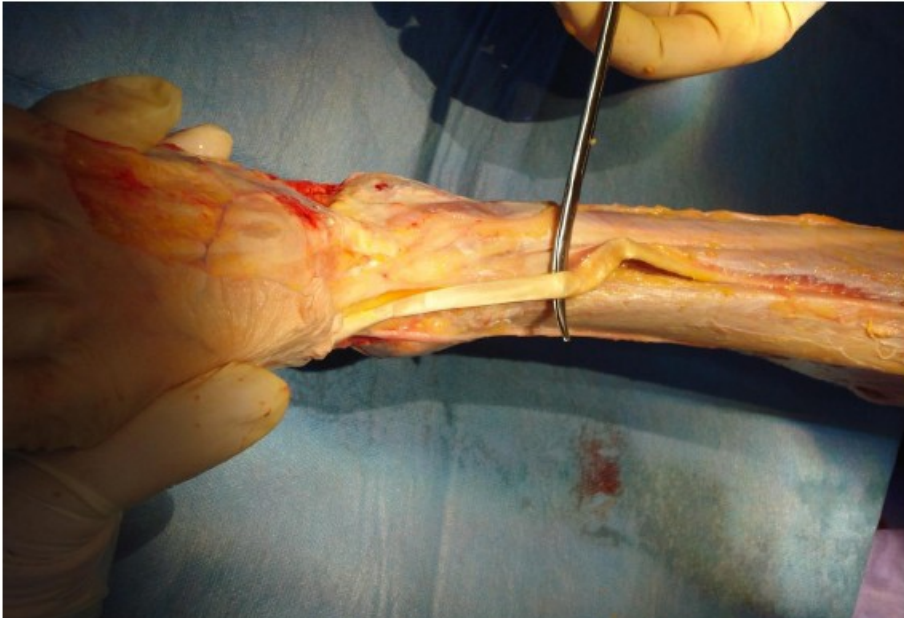
Le bord médial se dirige obliquement en dehors et en bas. À la partie postérieure s'attachent les fibres du muscle vaste médial. À la partie antérieure s'attachent les fibres du rétinaculum patellaire.

#### 4.6.4 Genou et jambe



*Dissection 30: Dissection vue postérieure de la région poplitée et de la jambe. Muscle Triceps Sural jambe droite*

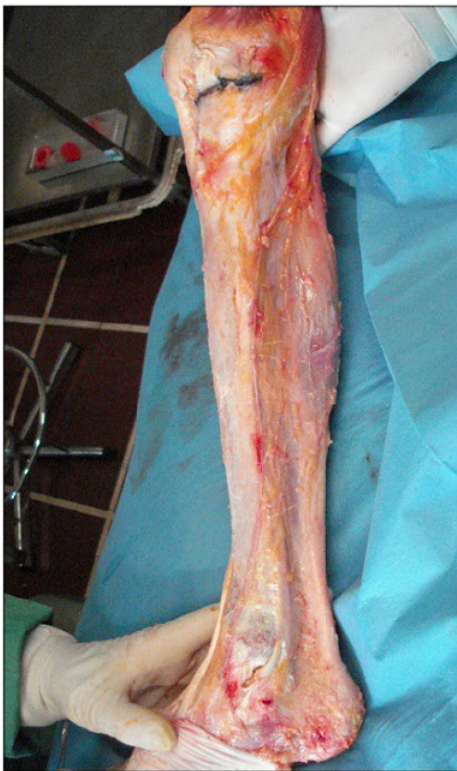Le muscle gastrocnémien est un des trois muscles qui constituent le mollet, avec le muscle triceps sural et le muscle soléaire. Le muscle gastrocnémien est divisé en deux portions, l'une externe, l'autre interne, fixées respectivement sur la partie interne et la partie externe du fémur, qui se rejoignent pour se planter dans le calcaneus. Le muscle gastrocnémien est situé au niveau de l'articulation du genou. C'est un muscle de forme aplatie. Le muscle gastrocnémien permet la flexion du genou.



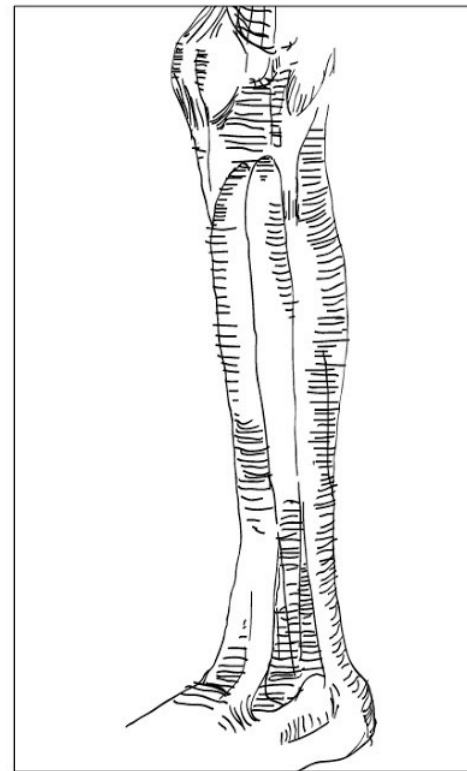
Dissection 31: Cheville droite

La tête de la fibula fait une bosse. La fibula fixée en arrière du tibia le croise au niveau de la cheville en descendant plus bas. L'extérieur de la cheville est donc plus bas que l'intérieur.

La masse musculaire interne du mollet est plus basse que la masse externe. La face médiale du tibia est très superficielle sous la peau sans interposition de muscle.



Jambe droite vue médiale



Jambe droite vue médiale

Dissection 32



## 4.6.5 Cheville et Pied

### Proportions

La taille du pied est égale à celle de l'avant-bras, soit un sixième de la taille du corps.

La hauteur du pied et cou de pied représente une demi-tête.

Les formes du pied sont:

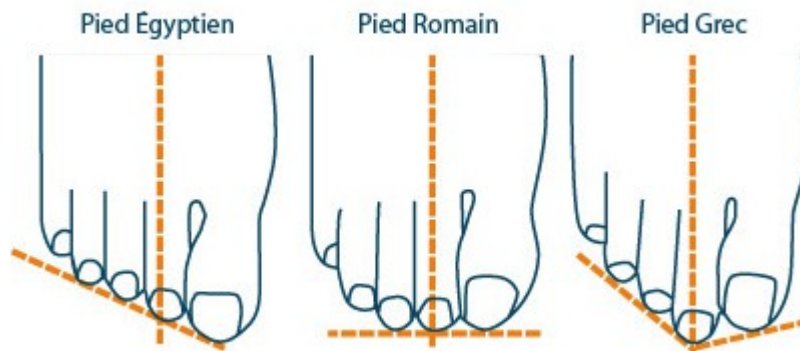


Illustration 28 Formes du pied

- pied égyptien, 63 % de la population : l'hallux est l'orteil le plus avancé
- pied grec, 31 % de la population : le deuxième orteil est le plus avancé, pied en forme de triangle
- pied carré, 6 % de la population : les trois premiers orteils sont de même grandeur, le quatrième régresse puis le cinquième régresse, aussi appelé « pied romain »
- pied ancestral : l'hallux est très écarté, rare.

Les éléments mentionnés sur les dessins correspondent exactement à ceux présentés sur les dissections.

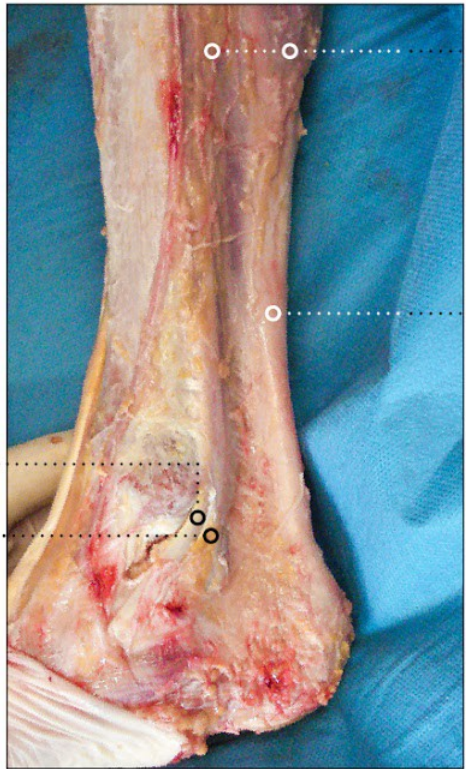
Tous ces organes ou structures sont osseux, fibreux, musculaires, tendineux.

En soulevant ou modifiant les reliefs de la peau, ils présentent l'aspect visible des téguments qu'il offre à la vue de l'artiste.

Dans la gouttière rétro-malléolaire passent :

- le tendon du jambier postérieur
- le tendon du fléchisseur commun des orteils

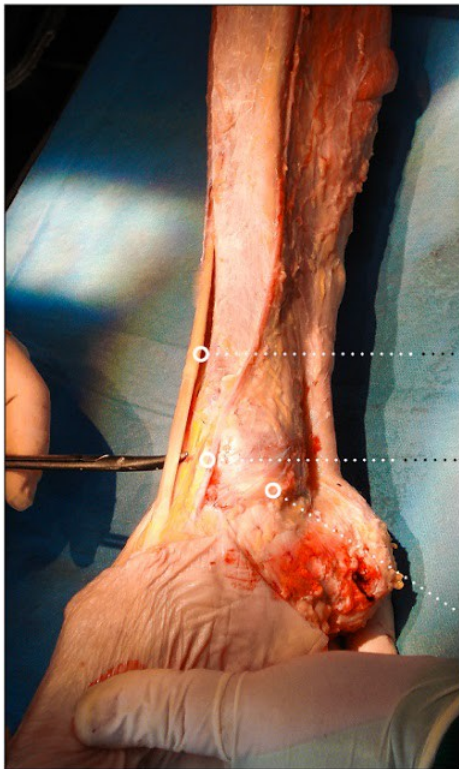
plus d'autres éléments non visibles sur cette dissection



Muscles de la loge postérieure de la jambe

Tendon calcanéen (tendon d'Achille)

Dissection 33: Dissection cheville droite vue médiale



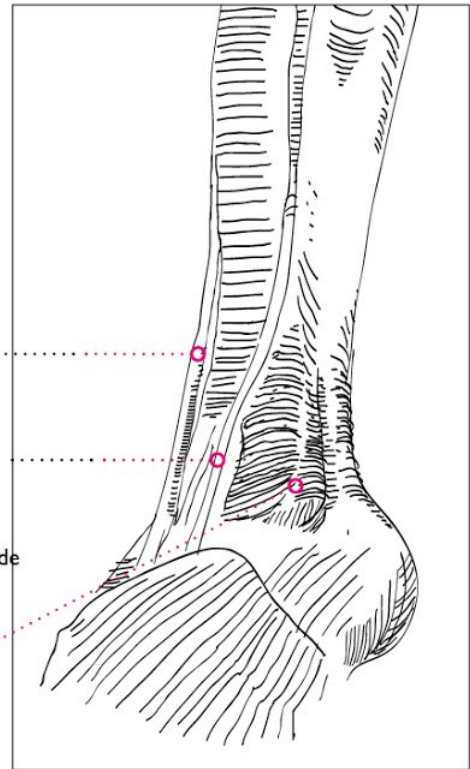
Vue médiale

Muscle tibial antérieur (jambier antérieur)

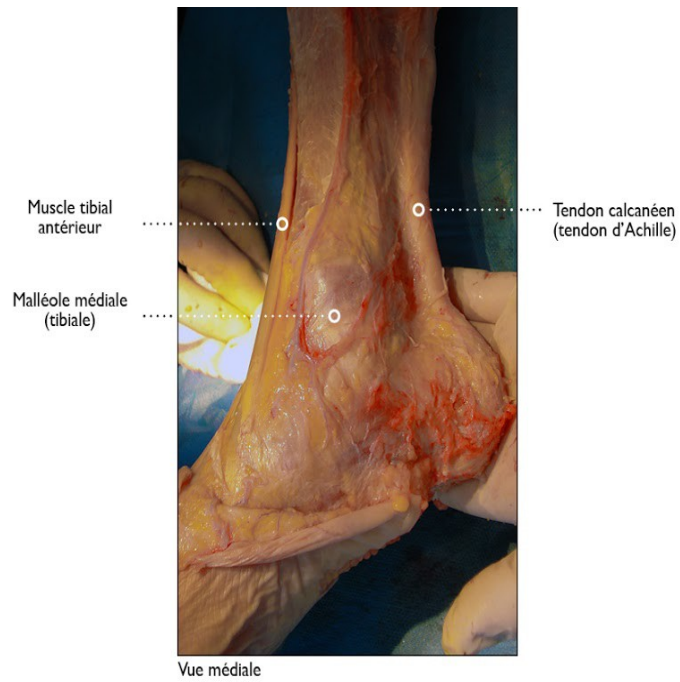
Muscle tibial postérieur (jambier postérieur)

NB : le tendon sectionné en haut provient de la partie profonde de la loge postérieure

Malléole médiale (tibiale)



Dissection 34: Vue médiale



*Dissection 35: Dissection vue médiale pied droit*

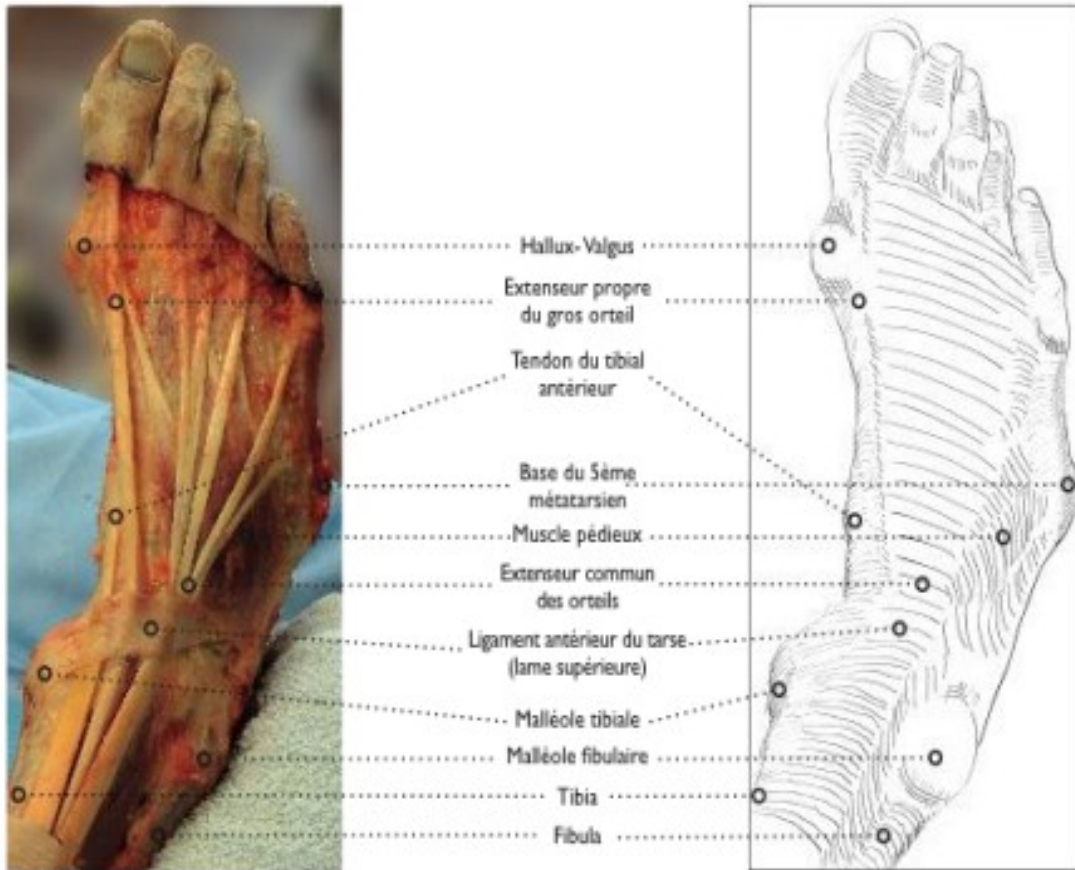
Face dorsale du pied

Les muscles et en particulier les tendons sont bien visibles.

Ils sont le support de la morphologie du pied

Toutes les zones représentées sur la photo et le schéma sont visibles





dedans

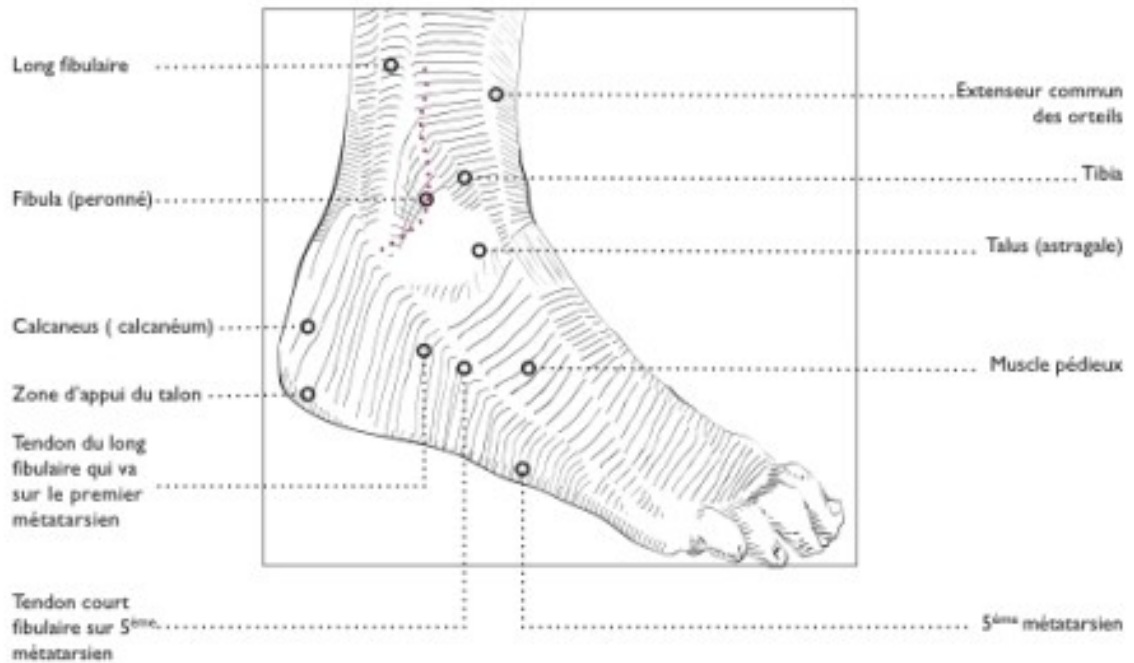
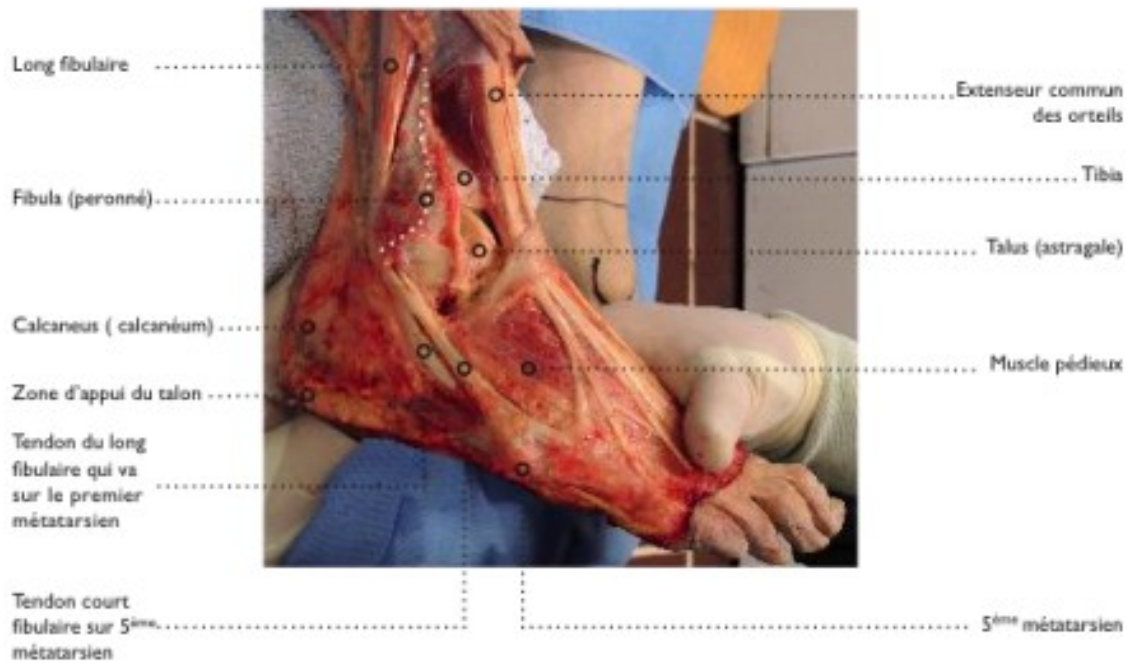
dehors

*Dissection 36: Face dorsale du pied*

Au niveau de la première articulation métatarso-phalangienne, la visibilité morphologique de l'articulation augmente lorsque l'hallux se porte en dehors dans le cas que l'on nomme hallux valgus.

Vue latérale du pied droit

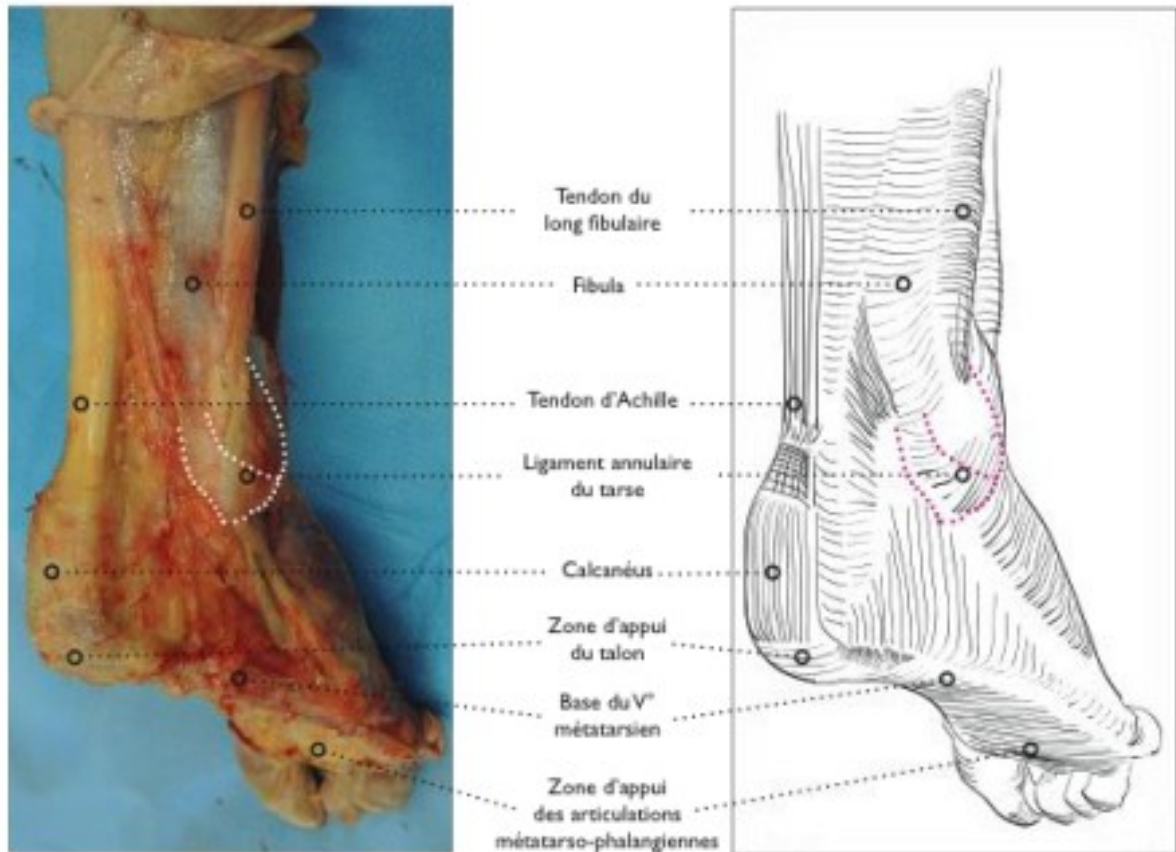
Toutes les zones représentées sur la face latérale du pied sont visibles



*Dissection 37: Face latérale du pied*

Myologie-Morphologie

La morphologie dépend des éléments anatomiques et de leurs rapports respectifs.



*Dissection 38: vue latéro postérieure du pied*

Le poids du corps est supporté par des zones d'appui visibles qui sont:

- la zone d'appui du talon
- la base du cinquième métatarsien
- la zone d'appui des articulations métatarso-phalangiennes
- la pulpe des cinq orteils

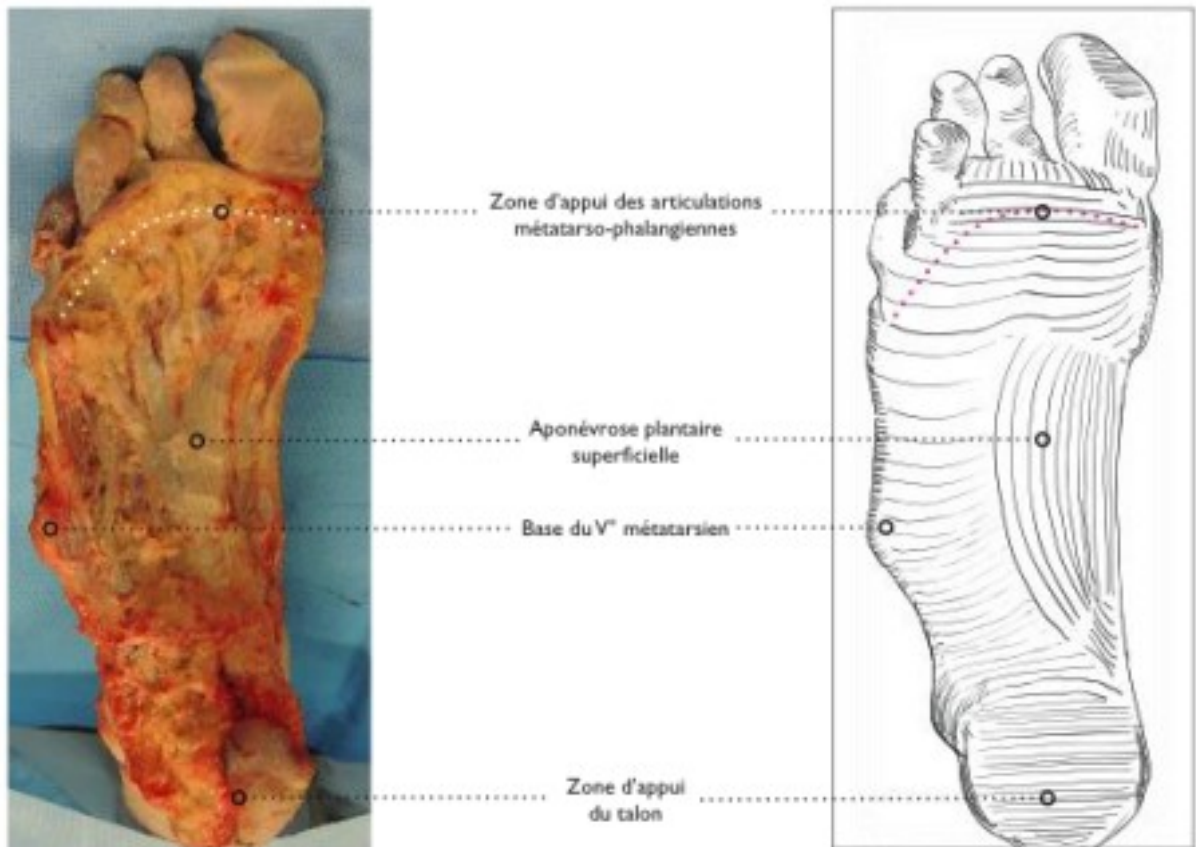
Dans cette illustration, la marche s'amorce avec élévation du talon et augmentation de l'appui sur les articulations métatarso-phalangiennes. Le cinquième métatarsien est moins visible.

#### Face plantaire

L'aponévrose plantaire très épaisse soutient la peau et de ce fait peut être considérée comme visible, en particulier la zone médiale surélevée qui est plus ou moins concave selon que l'on a faire à un pied normal, un pied creux ou un pied plat.

Au cours de la marche, le pied s'allonge en moyenne de 6,6 mm.





*Dissection 39: face plantaire*

### Morphologie externe

Les malléoles n'appartiennent pas à l'ostéologie du pied mais elles encadrent et surplombent le pied.

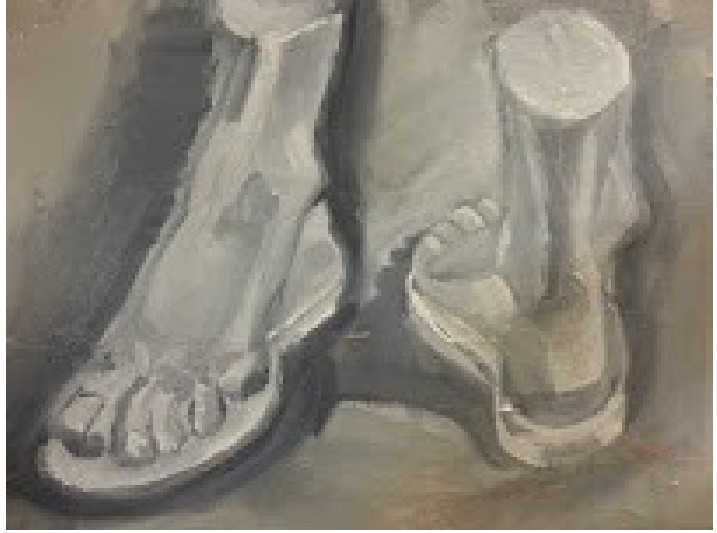La malléole interne (tibiale) est plus haute que la malléole externe (fibulaire).

### Conclusion

Le pied se distingue par la visibilité de presque toutes les structures anatomiques qui le constituent.



*Peinture 52: Étude du pied*



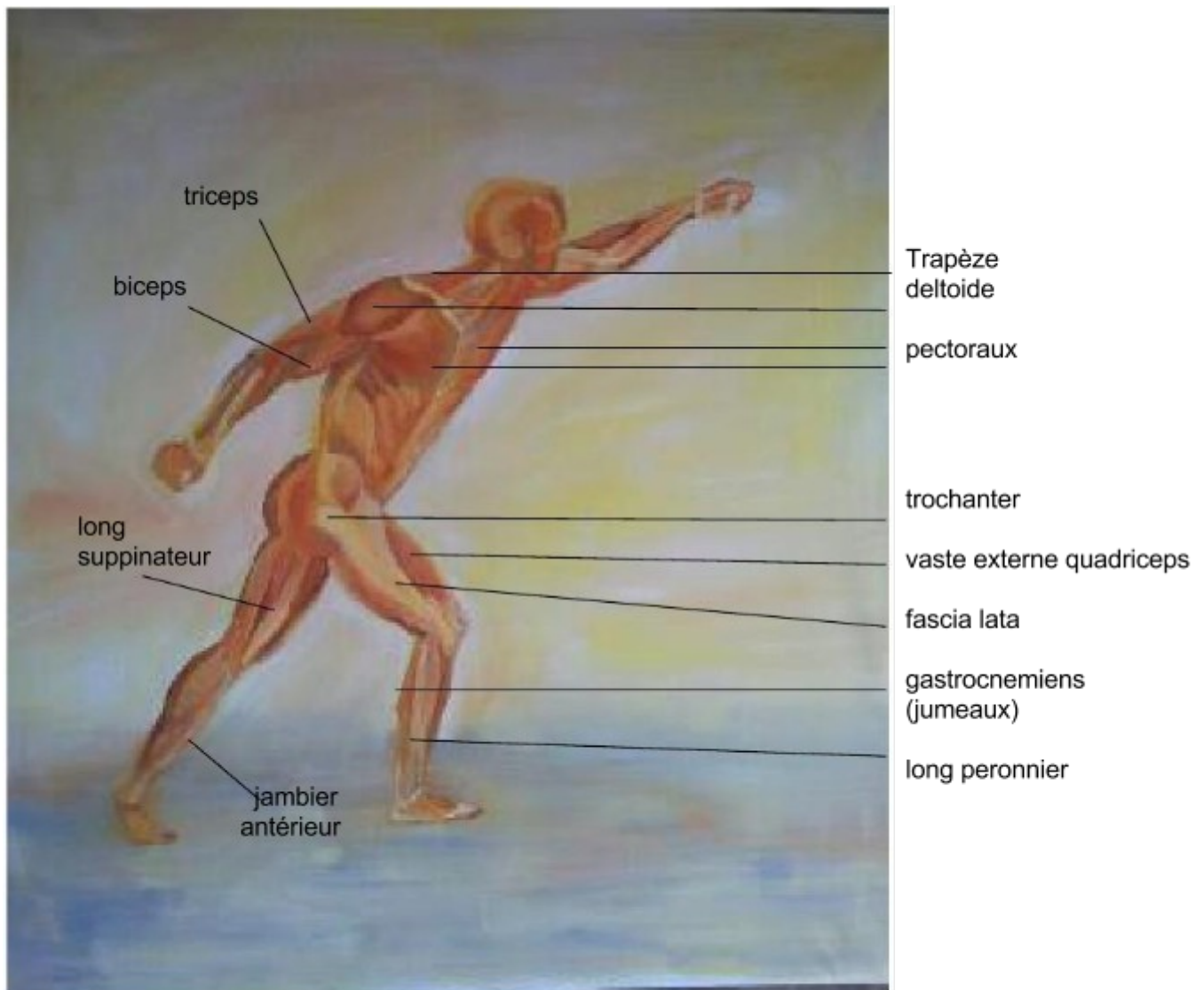
*Peinture 53: Étude du pied*

## 5 MYOLOGIE ESTHETIQUE ÉCORCHÉ

Un écorché est un animal dépouillé de sa peau pour laisser ressortir les muscles, les articulations et quelques veines. En médecine ou en anatomie artistique, un écorché est une planche anatomique dessinée ou peinte, ou encore une sculpture, représentant une partie ou l'ensemble du corps d'un être vivant. L'écorché représente classiquement de façon morphologique des parties anatomiques situées sous la peau.

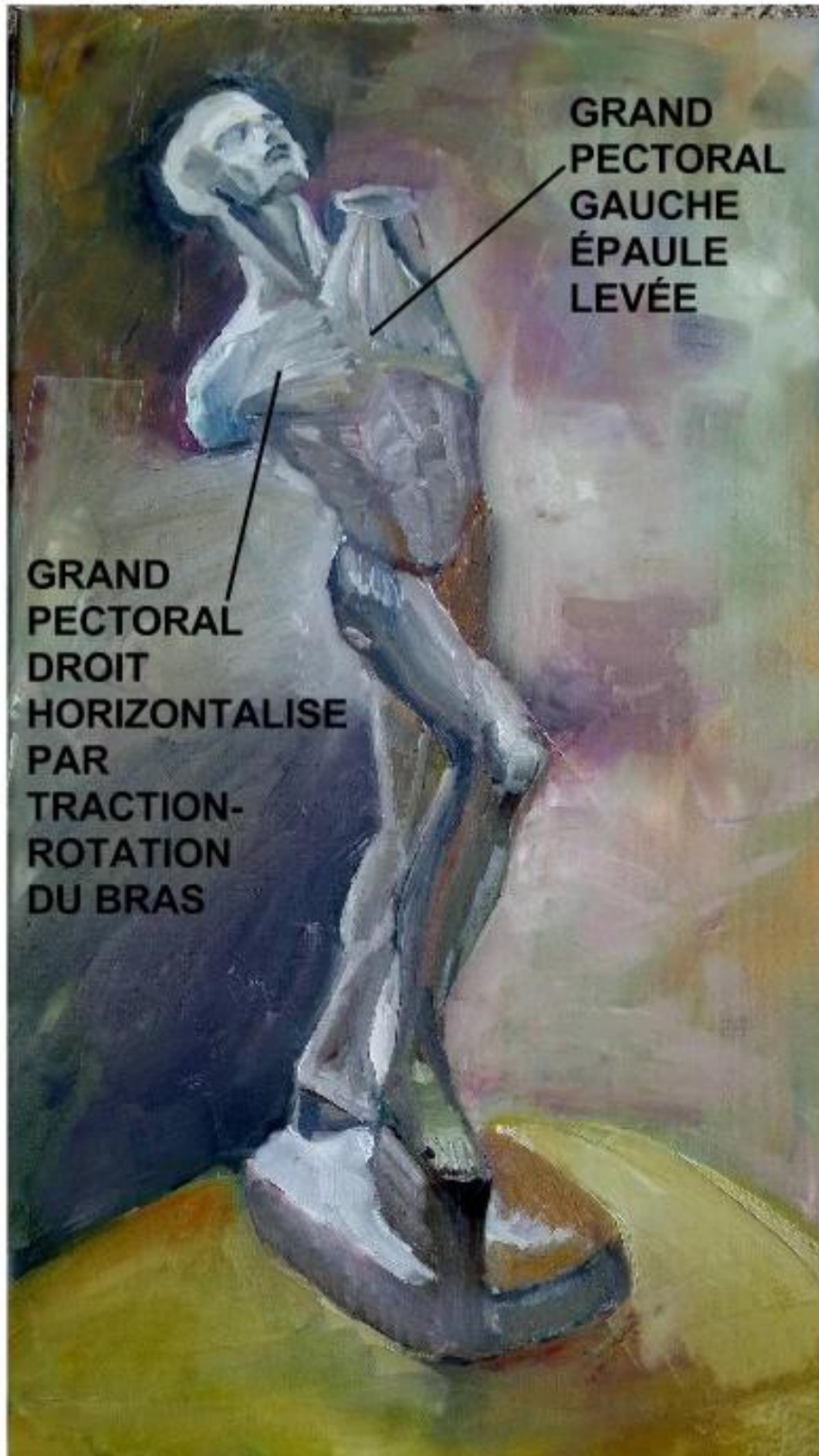Les premiers écorchés connus ont été réalisés par Léonard de Vinci qui dessinait de façon détaillée les éléments qu'il observait sur des cadavres disséqués. D'autres anatomistes ont réalisé des écorchés utilisés dans l'étude de l'anatomie.

Le terme « écorché » a été véhiculé par l'enseignement de l'anatomie dans les arts de la Renaissance avec l'académisme.



Peinture 54: Vue générale latérale droite d'un écorché

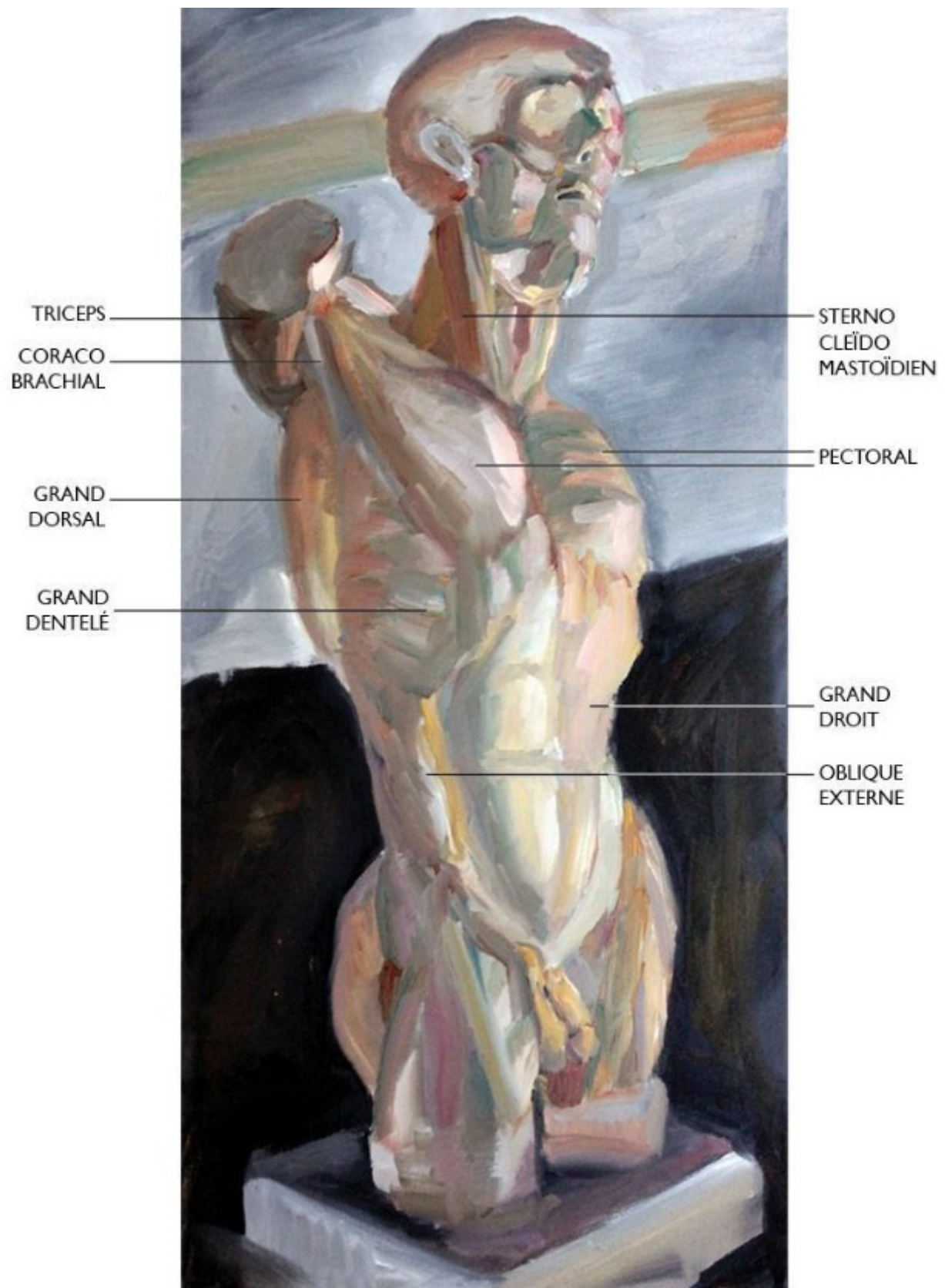




**GRAND  
PECTORAL  
GAUCHE  
ÉPAULE  
LEVÉE**

**GRAND  
PECTORAL  
DROIT  
HORIZONTALISE  
PAR  
TRACTION-  
ROTATION  
DU BRAS**

*Peinture 55 d'après HOUDON*



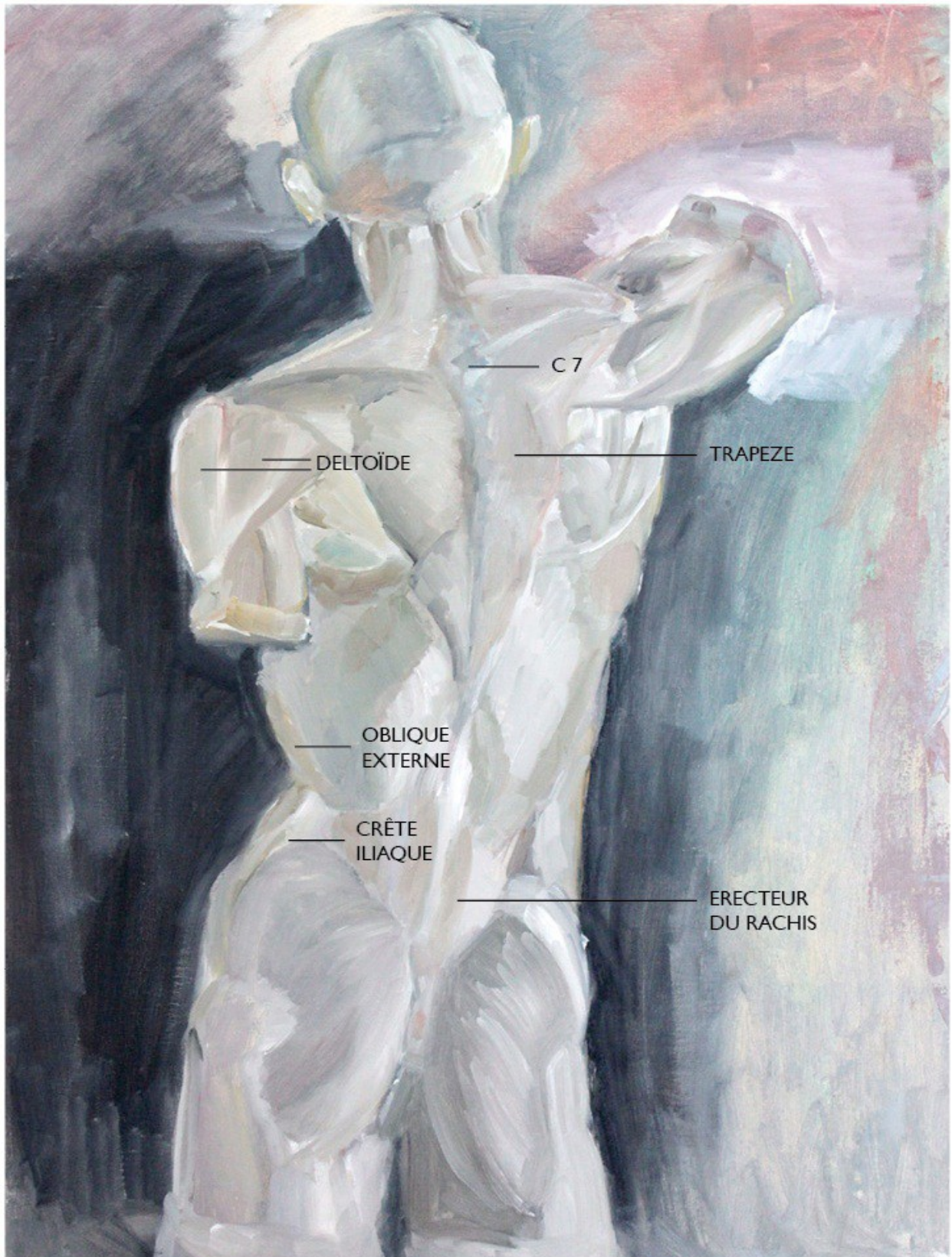
Peinture 56: Face ventrale trois-quarts






Peinture 57: Vue de face





Peinture 58: Vue de dos



Peinture 59: DAGOTY

Cette peinture de Robert Gauthier, d'après une gravure en quadrichromie de GAUTIER DAGOTY est un sujet "écorché" montrant les muscles du dos et la ceinture scapulaire, avec le bras. nous voyons un volumineux deltoïde, le triceps. Une partie du sein droit est visible. Chez cette femme enceinte de huit mois, la paroi abdominale a été enlevée et l'utérus est largement ouvert

Dans l'utérus on distingue :

- le fœtus qui n'a pas encore basculé en position céphalique
- le placenta et le poche amniotique
- la paroi utérine sectionnée



## 6 ANATOMIE ESTHÉTIQUE

### 6.1 LA TÊTE

#### 6.1.1 La tête est l'unité de mesure du corps humain

La tête comprend le crâne et la face. Le front fait partie du crâne. La face va du bord orbitaire au menton.

La tête va de la base du menton (pogonion) au sommet du crâne (vertex ou point bregma),

Le visage est la partie de la tête que l'on voit sur un document officiel. Il va de la base du menton au à la limite théorique de l'implantation des cheveux.

C'est le visage qu'on nomme en nomenclature internationale facies (en anglais face prononcer fesse), Le faciès (avec accent) désigne en français l'aspect caractéristique du visage d'un individu ou évoque un aspect pathologique (faciès acromégalique)

#### 6.1.2 Dessiner un visage

Je dessine dans cet ordre

Le cadre



*Illustration 29: Schéma du visage*

1 la ligne supérieure du visage

2 la ligne inférieure ou ligne du bas du menton



3 une ligne verticale l'axe médian

4 l'axe médian horizontal ou axe horizontal des yeux. C'est la ligne de pupilles.

5 la ligne théorique des cheveux

6 diviser en trois parties égales entre la ligne 2 et la ligne 5

7 réaliser un ovale le visage est ovale

8 déterminer la largeur maximale Le crâne est le plus large au niveau de l'arcade zygomatique.

#### 6.1.2.1 Génératrice de formes

Génératrice de forme verticale

Niveau front angle latéral de l'orbite axe médian du masséter

Génératrice de forme horizontale

Niveau frontal

Niveau zygomatique bord inférieur de l'orbite (plan de Francfort)

#### 6.1.2.2 Les différentes parties du visage

##### **6.1.2.2.1 L'orbite**

Ligne haute plus basse que la bosse frontale

Ligne basse au milieu de l'étage nasal



*Illustration 30: Étude de l'œil*



Peinture 60: Étude de l'œil aquarelle d'après MICHELANGELO

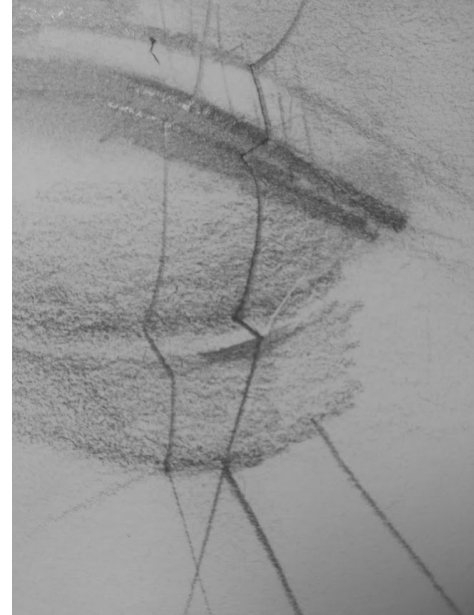


Illustration 31: Dessin d'après MICHELANGELO

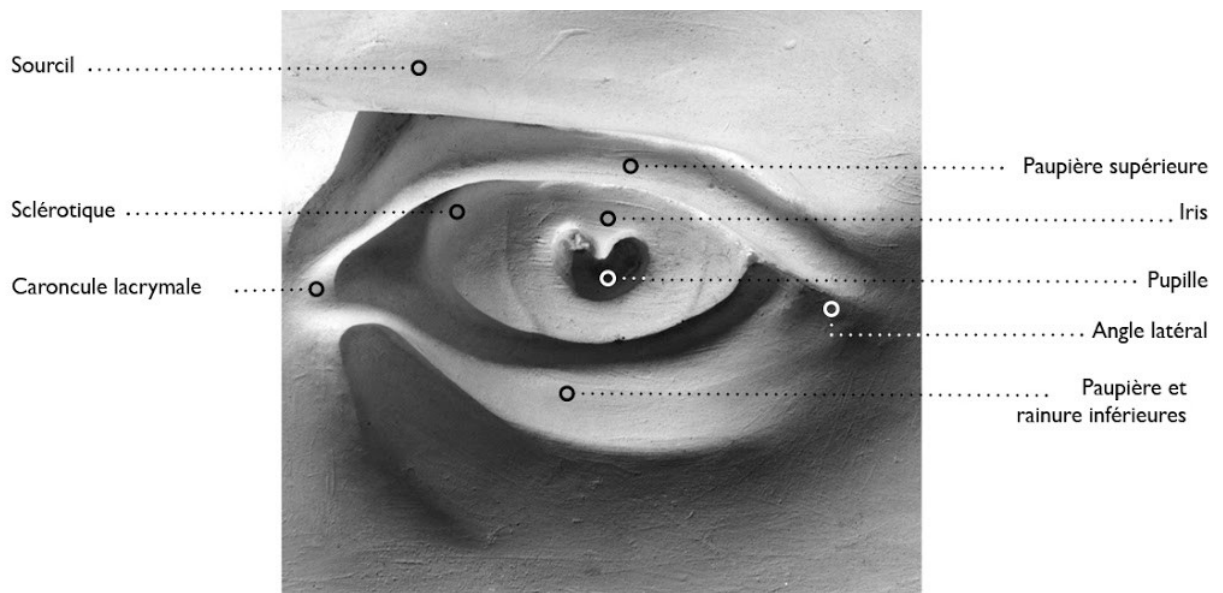
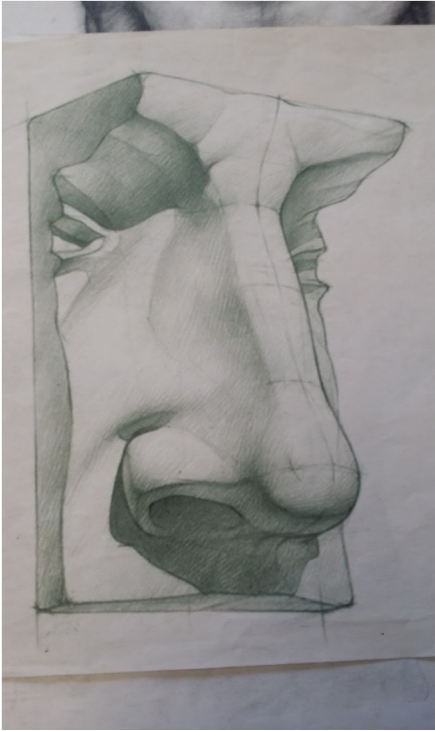


Illustration 32: Schéma de l'œil gauche du David de MICHELANGELO

Deux remarques s'imposent;

- s'agissant d'une sculpture les cils ne sont pas représentés
- dans la pupille se trouve un petit pédicule simulant l'éclat de la lumière dans l'œil.

### 6.1.2.2.2 le nez



*Dessin 2: Nez le plan des narines*



*Peinture 61: Étude du nez*

Chez l'homme, la columelle est le tissu mou externe à l'extrémité du septum nasal, mais aussi la partie centrale de la cochlée osseuse.<sup>12</sup>

### **6.1.2.2.3 les oreilles**



*Peinture 62: dessin de l'oreille d'après le David de MICHELANGELO*

---

<sup>12</sup>Chez les vertébrés non mammifères, la columelle est un os de l'oreille moyenne s'apparentant à l'étrier. Chez les gastéropodes, c'est l'axe le long duquel est enroulée la coquille.



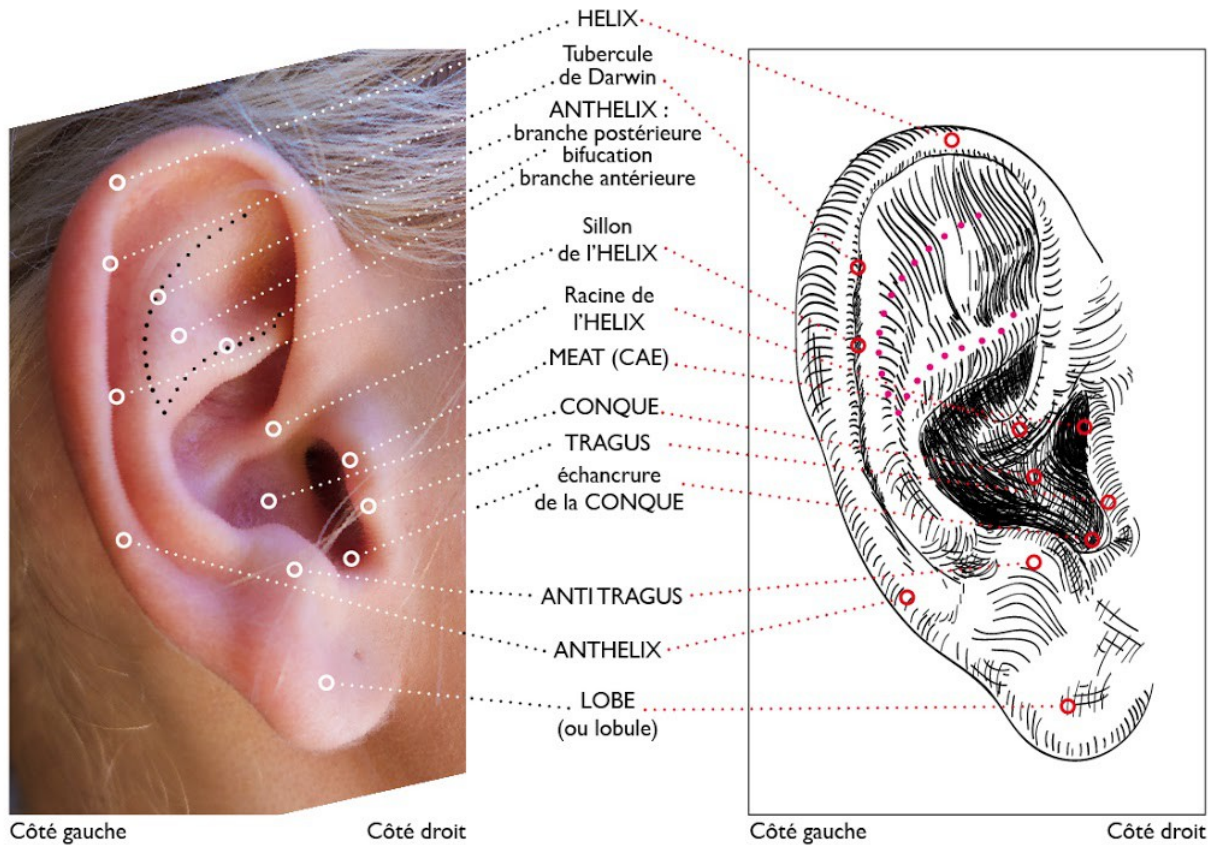


Illustration 33: Pavillon de l'oreille aspect topographique et relief

#### 6.1.2.2.4 La bouche

Les lèvres et le menton constituent la totalité de cet étage.

Nous diviserons l'étage buccal en trois parties

Les lèvres forment la paroi antérieure de l'orifice buccal

La région buccale est limitée

- En haut par la base du nez
- En bas par le sillon labio-mentonnier
- Latéralement par les sillons nasogéniens

Chaque lèvre est divisée

- 1 La lèvre blanche ou partie cutanée, épaisse et pileuse

Sur sa partie médiane le philtrum limité latéralement par les crêtes philtrales

Selon une légende, cette fossette serait la trace laissée par un ange qui se serait penché sur le lit du nouveau-né et lui aurait posé un doigt sur la bouche pour lui permettre de s'apaiser et de s'endormir calmement.

Cette légende expliquerait pourquoi nous posons notre index sur la bouche pour demander le silence.

- 2 La lèvre rouge ou vermillon ou portion muqueuse.

Celle-ci est constituée de deux régions :

La partie externe, semi muqueuse, sèche,

Au maxillaire. L'arc de cercle que dessine le philtrum avec la lèvre blanche représente l'« arc de Cupidon » et présente un renflement médian ou « tubercule ». La fossette ainsi formée est appelée « coupe d'amour » et serait d'autant plus importante que la personne serait capable d'aimer.

A la mandibule En dessous de l'arc de Cupidon et du tubercule (quand il existe) correspond une légère incurvation inverse de la lèvre inférieure.

La partie interne, humide, non visible esthétiquement.

- 3 Ligne de jonction cutanéomuqueuse
- 

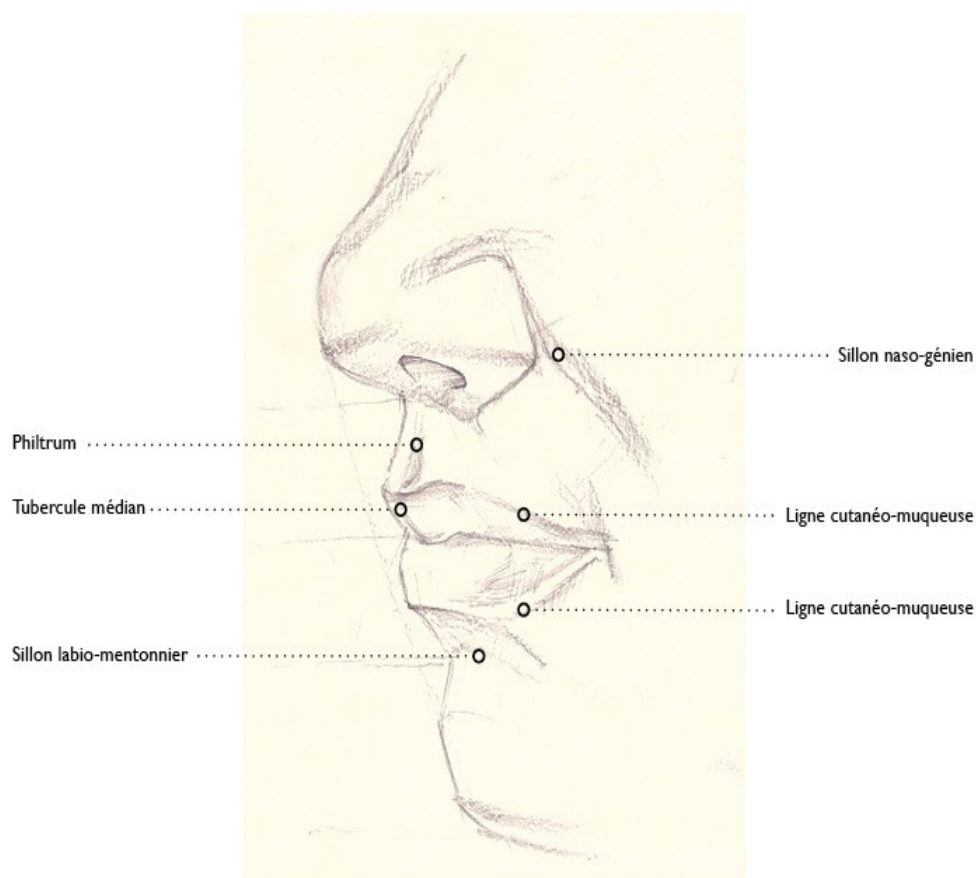



Illustration 34: Lèvres de profil



*Dessin 3: Les lèvres dessin académique*

Elle est saillante et nette,


- 4

Cette zone de jonction entre lèvre supérieure et inférieure est située idéalement au repos à l'aplomb de la pupille correspondante lorsque l'œil regarde en avant vers l'infini.

Les commissures sont limitées par une éminence cutanée ou latéralement se termine le sillon nasogénien. Le plan de RICKETTS est tracé entre la pointe du nez et le pogonion. Dans une situation normale, il doit être 4mm en avant de la lèvre supérieure, et 2 mm en avant de la lèvre inférieure.

Les anomalies dans le sens antéro-postérieur seront soit concaves, soit convexes.





*Peinture 63 Ligne de RICKETTS Copie par R Gauthier de la blanchisseuse Rosa de Henri de TOULOUSE-LAUTREC (1884-1888) Carmen, femme de chambre, présente cette chevelure de feu, une véritable « chevelure d'or », écrit l'artiste à sa mère. D'elle il retient dans sa peinture une liberté de geste plutôt que son origine sociale ou la dureté de son labeur. Chemise à moitié sortie, mèches folles et profil affirmé dans un camaïeu de marrons, verts et noirs, un contexte de formes épurées... Elle sera même son modèle préféré en 1889. Mais voilà, la jeune prolétaire décide un jour de ne plus teindre ses cheveux. C'est en redevenant une brunette qu'elle perdra son attrait auprès du grand peintre de petite taille, fou de femmes et de fêtes. La toile est estimée 20 millions de dollars.*



Peinture 65: D'après le tableau d'Édouard MANET ligne de RICKETTS en bleu Plan de Francfort en rouge



Peinture 64: tableau d'Édouard MANET ligne de RICKETTS en bleu Plan de Francfort en rouge

Il nous semble que dans l'œuvre de MANET l'oreille se trouve en position trop haute. La ligne rouge illustrant le plan de Francfort devrait être horizontale.

C'est Suzon, dit MANET en posant son pinceau ! Elle travaille aux Folies et a accepté de venir poser dans mon atelier. Je l'ai choisie pour son teint rose de campagnarde récemment débarquée à Paris et sa coiffure blonde taillée à la chien. Fraîche, comme j'aime les femmes mon ami ! Elle porte son uniforme de la maison, un long corsage de velours noir sur une jupe grise. Je lui ai donné un aspect mélancolique, réservé. Je ne voulais pas en faire une aguicheuse car les serveuses de l'établissement monnaient souvent leurs charmes auprès des clients. Il faut bien gagner sa vie. Ce modèle m'a tellement plu que je lui ai demandé de poser pour un portrait sans son uniforme, avec un chapeau, afin d'exploiter son beau profil sensuel, un peu boudeur.





Peinture 66: Plan de de Francfort Copie de Robert GAUTHIER de l'anglaise du "Star" au havre  
TOULOUSE LAUTREC



## 6.2 PORTRAITS

### 6.2.1 Autoportrait

L'autoportrait serait le « Connais-toi toi-même » inscrit sur le temple de Delphes. En réalité, aimer le foie gras n'oblige pas à aimer la vie du canard.<sup>13</sup>



*Peinture 67: Autoportrait Baccalauréat*




*Peinture 68: Certificat Préparation Étude Médicale*



*Peinture 69: Étudiant Odontologie Doctorat Chirurgien-dentiste 1973*

---

<sup>13</sup>Pour la petite information, DÜRER est le premier artiste à se représenter nu (1503). Enfin il n'hésite pas à se dessiner sous les traits du Christ, en 1522 et 1523, quelques années avant sa mort.



*Peinture 70: CES Lyon 1976*



*Peinture 71: Docteur Sciences Odontologiques Nice 1985*



*Peinture 72: Hôpital Saint-Roch Nice 82*



*Peinture 73: Attaché Lyon 86*





Peinture 74: Grand-père 2013



Peinture 75: Oh vieillesse ennemie



Peinture 76: Trois générations



## 6.2.2 Scènes d'anatomie



*Peinture 77: Faculté de médecine Saint-Étienne avec André MORIN 2013*

Les praticiens suturent les téguments pour fermer une zone de dissection de la région mastoïdienne,



*Peinture 78: Autoportrait Dissection du docteur TULP d'après Rembrandt 1606-1669*

*À Amsterdam, il y avait autrefois, au Waag, un théâtre d'anatomie où REMBRANDT fit le tableau de la dissection du professeur TULP.*

*Cette dissection eut lieu le 16 janvier 1632 à La Haye. Un tableau montrant une seconde leçon d'anatomie fut exécuté en 1656 à Amsterdam. La corporation des chirurgiens d'Amsterdam n'autorisait par an qu'une dissection publique ; le corps devait être celui d'un criminel exécuté.*

*Le tableau représente le professeur André MORIN assisté du Dr Robert GAUTHIER. Sont représentés OSCAR le chien tenant en laisse le docteur Sabrina SASSI, le docteur Maurizio MAGGIONI à la cravate orange, Gérard GUILLIN avec le tee-shirt rayé rouge et noir. Sur la deuxième rangée le Docteur Thomas JUERY, Luc VILLEBRUN et Serge TZIGANOV.*





*Peinture 79: André MORIN assisté de Florian BERGANDI*



*Peinture 80: Professeur André MORIN disséquant la fosse infra-temporale*

*Le nerf mandibulaire V3 est visible sur le tableau. La branche montante de la mandibule est réséquée et le muscle temporal récliné,*



### 6.2.3 Portrait Famille



Peinture 81: Portait Famille






*Peinture 82: Portait Famille*



*Peinture 83: Portait Famille*



*Peinture 84: Portait Famille*



*Peinture 85: Portait Famille*





Peinture 86: *Portrait Famille*



Peinture 87: *Portrait Famille*




Illustration 35: *Portrait Famille* aquarelle




Illustration 36: *Portrait Famille* encre et pastel





*Peinture 88: Portrait*



Peinture 89





*Peinture 90: Éloi Hippolyte Gauthier*






*Peinture 91: Tableau familial Commentaire Michel PHILIP: " Exactement la vue que j'avais de la place où j'étais toujours assis. Un très fidèle rendu des attitudes de chacun. Il y a beaucoup plus de réalisme sur cette toile que dans toutes les photos dont je me souviens, mais comme souvent dans les photos, ceux qui détournent le regard de l'objectif sont ceux qui sont partis. On pourrait à la limite parler de "vérisme" dans le sens où ce tableau n'est ni pessimiste, ni optimiste, il est vrai".*




## 6.2.4 Portraits



Peinture 92: Isabelle



Peinture 93: Portrait



Peinture 94: Tania





*Peinture 95: Au restaurant "le Procope"*





*Peinture 96: Portrait femme à deux nez : Cette observation de D.BIMAR fut publié dans « Drawing of skull ». On peut se demander s'il s'agit d'une division incomplète sur une tête ou s'agit d'une forme particulière de monstre double. NB: cette femme a survécu a cette malformation grave qui comporte en profondeur des anomalies osseuses et peut-être cérébrales*





Peinture 97: Portrait




Peinture 98: Portrait



Peinture 99: Anna



Peinture 100: Portrait




Peinture 101: Nadja



*Peinture 102: Isabelle*




*Peinture 103: Portait aquarelle*



*Peinture 104: Portait*





*Peinture 105: Sélima*

## 6.2.5 Personnages russes



Peinture 106: Natacha ROSTOVA



Peinture 107:



Peinture 108: Moudjik



Peinture 109: Femme russe





Peinture 110: Léon TROSKI



Peinture 111: LENINE



Peinture 112: d'après LEPINE




Peinture 113: POUTINE





Peinture 114: STALINE



Peinture 115 KROUPSKAÏA

### 6.2.6 Portraits libres



Peinture 116: HOLLANDE







*Dessin 5*



*Dessin 6*



*Dessin 7*

## 6.3 LE CORPS

### 6.3.1 les proportions du corps humain

L'unité de mesure est « une tête ». Cette unité de mesure va du sommet du crâne à la base du menton. La hauteur globale du corps est de sept à huit têtes :

- Tronc-cou : 3 têtes
- Largeur des épaules entre les points les plus saillants : 2 têtes
- Largeur fessiers : une tête et demi
- Longueur membres supérieurs : trois têtes
- Longueur membres inférieurs : trois têtes et demi.

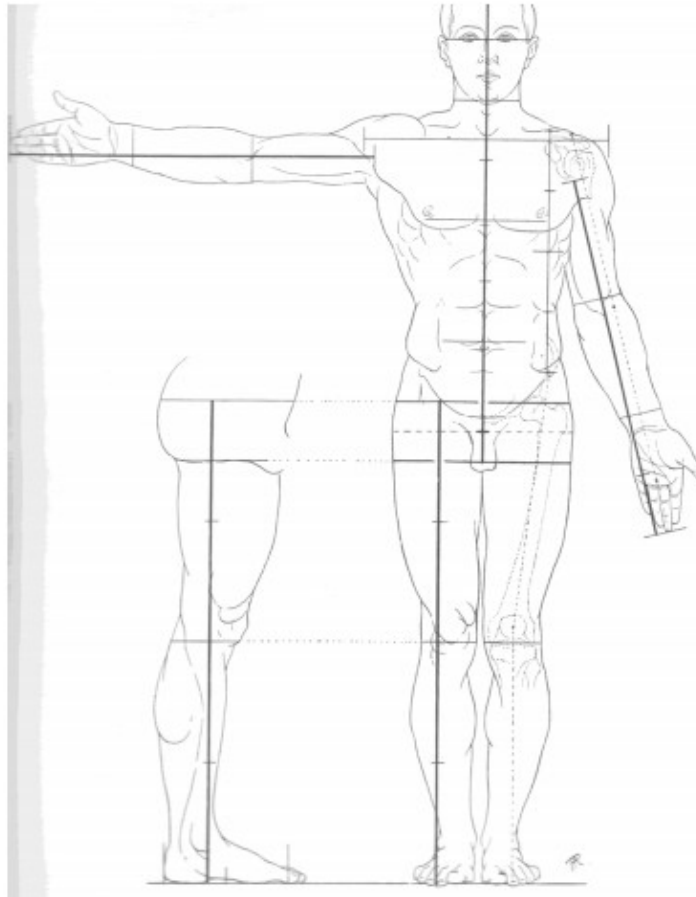
Les proportions varient avec l'âge, le sexe, le type morphologique, et d'un individu à l'autre. Pour BOTICELLI, dans La naissance de Vénus, l'unité de longueur entre le téton et le nombril, entre les deux tétons, et entre le nombril et l'entrejambe doit être maintenue pour que le corps ainsi représenté soit idéalement proportionné, Il est aussi impossible de fixer certaines proportions aux artistes, qu'il est impossible d'imposer une taille uniforme à l'humanité. Il existe des moyennes et des limites minima et maxima.

La symphyse pubienne est située à la moitié du corps. Nous considérerons par facilité un homme de 1,85 mètre, athlétique, svelte, sa tête servant d'unité de mesure. L'homme de 1,85m athlétique à une hauteur de huit têtes :

- ligne 1 : la base du menton
- ligne 2 : les tétons
- ligne 3 : le nombril
- ligne 4 : le pubis
- ligne 5 : extrémité de la main
- ligne 6 : tubérosité antérieure du tibia : insertion des tendons rotuliens quadriceps

Notons que de profil le mollet dépasse la perpendiculaire de l'omoplate et des fesses. Pour une femme de 1,70 mètre, la hauteur du corps est en moyenne de 6,5 à 7,5 têtes. La tête de la dame est en général proportionnellement plus grande que celle de l'homme. Les canons de beauté évoluent avec la mode et les périodes.





*Illustration 37: Les proportions selon RICHÉ*

### 6.3.2 NUES

**Paul VALÉRY** «Le nu était chose sacré, c'est-à-dire impure. On le permettait aux statues, parfois avec quelques réserves Des personnes graves qui l'avait en horreur à l'état vivant l'admiraient dans le marbre »<sup>14</sup>

**BAUDELAIRE** « Tous les imbéciles de la bourgeoisie qui prononcent sans cesse les mots : immoral, immoralité et autres bêtises, me font penser à Louise de VILLEDIEU, devant les statues et les tableaux immortels se demandant comment on pouvait étaler publiquement de pareilles indécences ! »<sup>15</sup>


---

<sup>14</sup> "Degas danse dessin" est un essai de Paul VALÉRY (1871-1945), publié à Paris chez Ambroise VOLLARD en 1936, dans une édition illustrée de vingt-six gravures de Maurice POTIN d'après les compositions d'Edgar DEGAS. La quasi-totalité du texte avait paru dans différentes revues avant la publication.

<sup>15</sup> BAUDELAIRE Mon cœur mis à nu recueil de fragments inachevés , publiés à titre posthume en 1887.



Peinture 117: Nue



Peinture 118: Nue




Peinture 119: Nue



Peinture 120: Nue






*Peinture 121: Nue*



*Peinture 122: Nue*



*Peinture 123: Nue*




*Peinture 124: Nue*





Peinture 125




Dessin 8



Dessin 9





Dessin 10



Dessin 11



*Dessin 12*

### 6.3.2.1 Maternité




*Peinture 126 d'après Maternita Milano*




### 6.3.2.2 Éloge de la fesse




*Illustration 38: Nue*



*Illustration 39: Nue*



*Illustration 40: Nue*



*Illustration 41: Nue*






Illustration 42: Nue



Illustration 43: Nue



Illustration 44: Nues deux sœurs



*Illustration 45: Nues deux sœurs*

### **Chanson de Georges BRASSENS**

« Du temps des Grecs, deux sœurs disaient avoir  
Aussi beau cul que fille de leur sorte ;  
La question ne fut que de savoir  
Quelle des deux dessus l'autre l'emporte :  
..... »

#### 6.3.2.3 Beautés



*Peinture 127: Nue avec HAN YAN*





Peinture 128: Nues



*Peinture 129: Nue*



*Peinture 130: Nue*





*Peinture 131: Nue*

Comme CRANACH, en Allemagne les seins sont minuscules et la taille étroite. Lorsque le poids du corps repose sur une jambe, la hanche correspondante est plus haute que l'autre.






Peinture 132: Nue

#### 6.3.2.4 Virgo lactans

La poitrine nue est d'une part un organe sexuel et nourricier (thème pictural de la Vierge nourrissant l'enfant Jésus, *Virgo lactans*) et d'autre part marque la libération du corps féminin comme attribut érotique fondamental de la femme (BUFFON).



Peinture 133: Nue



Peinture 134: Nue



Peinture 135: Nue






Peinture 136: Nue

### 6.3.2.5 Érotique



Peinture 137: Nue





Peinture 138: Nue «Teenage-Lust »d'après exposition de photos de LARRY CLACK de 1972,interdite par Bertrand DELANOË maire de Paris au moins de 16 ans en oct 2008 *Le Monde* 3-4 octobre 2010 page 19

Aujourd'hui, on supprime carrément les organes génitaux, comme il était d'usage dans l'art du Moyen Âge : notamment pour les femmes, cela se traduit par la suppression de la fente vulvaire.

La zone génitale de la femme est en revanche tabou (exception scandaleuse : *L'origine du monde*, de COURBET, qui n'était pas cependant pas destinée à l'accrochage public et avait été commandée au peintre par un personnage privé) :

Nous pouvons penser que la représentation du corps féminin obéit à des conventions qui sont principalement le produit de l'imaginaire masculin.

## 6.4 ANIMAUX

### 6.4.1 CHAT



Peinture 139: chat



Peinture 140: chat BALLY



Peinture 141: Deux chats



## 6.4.2 CHIEN



Peinture 142: MAÏNAT



Peinture 143: SCHWARTZ



Peinture 144: HAN-YAN



## 7 CONCLUSION

Notre travail repose sur l'apprentissage sans cesse recommencé de l'anatomie et des bases fondamentales de l'art académique.

Le but de cet ouvrage est de rappeler que l'artiste est soumis à des règles pour réaliser le beau dans les portraits et nus.

La première règle est l'anatomie.

Les os leurs par leurs positions et leurs formes constituent la structure du squelette. La connaissance de l'anatomie osseuse permet de déterminer les zones où l'os est visiblement sous-jacent à la peau. Les muscles par leurs insertions et leurs volumes modifient mimiques et formes superficielles de la peau.

La seconde règle est l'académisme.

L'académisme, c'est bien plus qu'imiter la nature. Les fleurs et les fruits doivent représenter des vrais fruits et des vraies fleurs. Dans les marines et les paysages le soleil est vrai, les couleurs du ciel et de la mer sont exactes. Les tableaux de portraits et personnages doivent représenter des portraits et des personnages, la vie de tous les jours, l'imitation de la beauté de la nature. L'artiste doit reproduire la réalité selon un naturalisme rigoureux en respectant aussi les lois du dessin, des couleurs et de l'anatomie .

Il faut reproduire le passé et le continuer pour montrer le beau et le vrai.

Ce n'est que lorsque ces lois anatomiques et esthétiques sont parfaitement comprises que l'artiste peut les magnifier en créant son style personnel.

Bien assimiler les lois de l'art et les lois de l'anatomie fait entrer dans le domaine du Grand Art.

## Table des matières

1 GÉNÉRALITÉS .....	6
1.1 INTRODUCTION.....	6
1.2 Les pionniers de l'anatomie.....	7
1.3 Anatomie.....	9
2 OSTÉOLOGIE.....	10
2.1 LA TÊTE.....	11
2.2 LA COLONNE VERTÉBRALE.....	12
2.3 LA CAGE THORACIQUE.....	16
2.3.1 Le sternum.....	16
2.3.2 Les côtes.....	16
2.4 LE MEMBRE SUPÉRIEUR.....	18
2.4.1 L'épaule.....	18
2.4.2 Le bras.....	18
2.4.3 L'avant bras.....	18
2.4.4 Poignet et main.....	19
2.5 LE MEMBRE INFÉRIEUR.....	22
2.5.1 Ceinture Pelvienne.....	22
2.5.2 Genou.....	24
2.5.3 Cheville et pied.....	24
3 OSTÉOLOGIE ESTHÉTIQUE.....	26
3.1 VANITÉS.....	26
3.2 DANSE MACABRE.....	32
4 MYOLOGIE Les muscles.....	36
4.1 Muscles de la mimique.....	36
4.1.1 Quelques rappels.....	37
4.1.2 Muscles de la partie supérieure de la face.....	39
4.1.2.1 Muscle Frontal : c'est le muscle de l'attention et de l'étonnement.....	39
4.1.2.2 Muscle orbiculaire des paupières M. orbicularis oculi.....	41
4.1.2.2.1 Partie palpébrale :.....	41
4.1.2.2.2 Partie orbitaire Partie circulaire en dehors des paupières.....	42
4.1.2.2.2.1 - L'orbiculaire orbitaire inférieur.....	42
4.1.2.2.2.2 L'Orbiculaire orbitaire supérieur.....	42
4.1.2.3 Muscle sourcilier :(M. corregator superficialis) muscle de la douleur, de la tristesse..	44
4.1.3 Muscle de la région moyenne de la Face.....	45
4.1.3.1 Muscle Grand Zygomatique(M zygomaticus major) muscle du rire.....	45
4.1.3.2 Muscle petit zygomatique (M zygomaticus minor) et releveur commun externe muscle de pleurer.....	46
4.1.3.3 Muscle élévateur commun de l'aile du nez et de la lèvre supérieure muscle du sanglot, muscle de pleurer à chaudes larmes.....	46
4.1.3.4 Muscle Nasal.....	47
4.1.4 Muscles de la partie inférieure de la face.....	49
4.1.4.1 Muscle orbiculaire des lèvres.....	49
4.1.4.2 Buccinateur.....	49
4.1.4.3 Muscle incisif de la lèvre supérieure.....	50
4.1.4.4 les muscles incisifs de la lèvre supérieure et inférieure.....	50
4.1.4.5 Muscle triangulaire des lèvres muscle du mépris.....	50

4.1.4.6	Muscle carré du menton muscle du dégoût.....	51
4.1.4.7	Muscle de la houppe du menton (M mentalis).....	52
4.1.4.8	Muscle peaucier du cou (M platysma) .....	52
4.1.5	Associations et combinaisons.....	53
4.1.5.1	Association avec le peaucier.....	53
4.1.5.2	Association de muscles expressifs par eux-mêmes.....	53
4.1.5.3	Associations impossibles.....	54
4.1.5.4	Associations discordantes.....	55
4.2	Cou.....	56
4.2.1	Conditions de travail de Léonard de VINCI.....	56
4.2.2	Conditions de travail actuelles.....	57
4.2.3	COMPARAISON.....	58
4.2.4	Conclusion.....	58
4.3	Muscles du Dos.....	59
4.4	Poitrine et tronc.....	60
4.4.1	Généralités.....	60
4.4.2	Myologie Morphologie.....	60
4.4.3	Morphologie externe.....	66
4.4.4	Conclusion.....	67
4.5	Membre supérieur.....	67
4.5.1	Bras.....	67
4.5.1.1	Racine du membre : muscles de l'épaule .....	67
4.5.1.2	Bras .....	68
4.5.2	Avant bras selon Govert BIDLOO.....	69
4.5.3	Main.....	73
4.6	4.6 membre inférieur.....	76
4.6.1	Fesse.....	76
4.6.2	Cuisse genou.....	78
4.6.3	Genou.....	80
4.6.4	Genou et jambe.....	81
4.6.5	Cheville et Pied.....	83
5	MYOLOGIE ESTHETIQUE ÉCORCHÉ.....	91
6	ANATOMIE ESTHÉTIQUE.....	97
6.1	LA TÊTE.....	97
6.1.1	La tête est l'unité de mesure du corps humain .....	97
6.1.2	Dessiner un visage.....	97
6.1.2.1	Génératrice de formes.....	98
6.1.2.2	Les différentes parties du visage.....	98
6.1.2.2.1	L'orbite.....	98
6.1.2.2.2	le nez.....	99
6.1.2.2.3	les oreilles.....	100
6.1.2.2.4	La bouche.....	101
6.2	PORTRAITS.....	107
6.2.1	Autoportrait.....	107
6.2.2	Scènes d'anatomie.....	110
6.2.3	Portrait Famille.....	113
6.2.4	Portraits.....	120
6.2.5	Personnages russes.....	126
6.2.6	Portraits libres.....	128
6.3	LE CORPS .....	130
6.3.1	les proportions du corps humain.....	130



6.3.2 NUES.....	131
6.3.2.1 Maternité.....	136
6.3.2.2 Éloge de la fesse.....	137
6.3.2.3 Beautés.....	139
6.3.2.4 Virgo lactens.....	143
6.3.2.5 Érotique.....	145
6.4 ANIMAUX.....	147
6.4.1 CHAT.....	147
6.4.2 CHIEN.....	148
7 CONCLUSION.....	149

—

## REMERCIEMENTS

Les modèles,

Les personnes ayant donnés leur corps à la science

Le laboratoire d'anatomie Professeur Jean Michel **PRADES**

Le personnel de la faculté de Médecine

Odile **JOANOU**

Gérard **GUILLIN**

Florian **BERGANDI**

## PUBLICATIONS

**GAUTHIER(Robert)** « Précis d'implantologie dentaire » 1987 format 17x25 48 schémas, 37photos, 192p, Édition Maloine(épuisé)

**GAUTHIER MORIN** « Anatomie appliquée à l'Implantologie »1998 format 272 photos224 p

**GAUTHIER(Robert)** « Anatomie artistique » 2012 70 p

Réédition **DAGOTY** « Anatomie de la structure du corps humain »

Réédition **DAGOTY** « Anatomie de la Tête »

Réédition **DAGOTY** « Myologie Complète»

Association Universitaire d'Anatomie et d'Implantologie







**Robert GAUTHIER** est né le 14 février 1948 à Nice.

Il passe son enfance en Provence et obtient son diplôme de docteur en chirurgien-dentiste à Marseille en 1973, et de docteur en sciences odontologiques à Nice en 1986.

Exerçant l'Art Dentaire en libéral, dans la Loire depuis 1973,

Exerçant l'Art Anatomique, sous la direction du professeur André MORIN, il se consacre à l'anatomie dans le cadre d'un diplôme universitaire d'anatomie appliqué à l'implantologie d'abord à la faculté de Médecine de Lyon puis celle de Saint-Étienne,

Exerçant les Beaux-arts sous la direction de Serge TZIGANOV il persévère dans le dessin, la sculpture et la peinture académique,

Dans son atelier galerie de Draguignan, il dessine et peint les thèmes qui lui sont chers; Les portraits , les vanités, les danses macabres, les nues et quelques paysages



**André MORIN**

Thèse Médecine 1962

Professeur des Universités (ER) Chirurgien honoraire des Hôpitaux de Lyon

Diplômé d'études et recherches en Biologie Humaine Juin 2012

Directeur du laboratoire d'anatomie de Lyon GB de 1976 à 2005

Professeur honoris causa de l'école nationale vétérinaire de Lyon